

# Efficacy of intralesional bleomycin in treatment resistant viral warts

## Skuteczność doogniskowo podawanej bleomycyny w opornych na leczenie brodawkach wirusowych

Martyna Sławińska<sup>1</sup>, Jakub Żółkiewicz<sup>1</sup>, Krzysztof Pastuszek<sup>2,3,4</sup>, Klaudia Zawadzka<sup>5,6</sup>, Monika Sikorska<sup>1</sup>, Roman J. Nowicki<sup>1</sup>, Michał Sobjanek<sup>1</sup>

<sup>1</sup>Department of Dermatology, Venereology and Allergology, Faculty of Medicine, Medical University of Gdansk, Gdansk, Poland

<sup>2</sup>Department of Algorithms and System Modelling, Faculty of Electronics, Telecommunication and Informatics, Gdansk University of Technology, Gdansk, Poland

<sup>3</sup>Laboratory of Translational Oncology, Intercollegiate Faculty of Biotechnology, Medical University of Gdansk, Gdansk, Poland

<sup>4</sup>Centre of Biostatistics and Bioinformatics Analysis, Medical University of Gdansk, Gdansk, Poland

<sup>5</sup>Hospital Pharmacy, University Clinical Centre, Gdansk, Poland

<sup>6</sup>Hospital Pharmacy, Powiatowe Centrum Zdrowia Sp. z o.o., Kartuzy, Poland

<sup>1</sup>Katedra i Klinika Dermatologii, Wenerologii i Alergologii, Wydział Lekarski, Gdański Uniwersytet Medyczny, Gdańsk, Polska

<sup>2</sup>Katedra Algorytmów i Modelowania Systemów, Wydział Elektroniki, Telekomunikacji i Informatyki, Politechnika Gdańska, Gdańsk, Polska

<sup>3</sup>Zakład Onkologii Translacyjnej, Międzyuczelniany Wydział Biotechnologii, Gdański Uniwersytet Medyczny, Gdańsk, Polska

<sup>4</sup>Centrum Analiz Biostatystycznych i Bioinformatycznych, Gdański Uniwersytet Medyczny, Gdańsk, Polska

<sup>5</sup>Apteka Szpitalna, Uniwersyteckie Centrum Kliniczne, Gdańsk, Polska

<sup>6</sup>Apteka Szpitalna, Powiatowe Centrum Zdrowia Sp. z o.o., Kartuzy, Polska

Dermatol Rev/Przegl Dermatol 2022, 109, 272–290

DOI: <https://doi.org/10.5114/dr.2022.123983>

### ABSTRACT

#### ADDRESS FOR CORRESPONDENCE/ AUTOR DO KORESPONDENCJI

Martyna Sławińska

Katedra i Klinika Dermatologii,  
Wenerologii i Alergologii  
Gdański Uniwersytet Medyczny  
Gdańsk, Polska

tel.: +48 58 584 40 14

e-mail: [msslawinska@gumed.edu.pl](mailto:msslawinska@gumed.edu.pl)

**Introduction:** Optimal management of treatment-refractory viral warts caused by human papillomavirus is unknown. One of the treatment methods is intralesional bleomycin solution.

**Objective:** To determine risk factors for resistant viral warts (not responding to conventional treatments for  $\geq 6$  months), to determine the effectiveness and safety of intralesional bleomycin in a group of patients with viral warts resistant to conventional treatment methods, and to assess the utility of dermoscopy in monitoring treatment effects during intralesional bleomycin therapy.

**Material and methods:** The study group consisted of consecutive 12 adult patients with resistant viral warts treated with intralesional bleomycin (0,5 U/ml) at the Department of Dermatology, Venereology and Allergology, Medical University of Gdansk between July 2019 and December 2021. Inclusion criteria were age  $> 18$  and previous unsuccessful treatment of viral warts with  $\geq 2$  methods used according to guidelines over a period of 6 months. The control group consisted of 8 adult patients who presented with viral warts of the total duration of less than 6 months with no previous treatment, and qualified for cryotherapy.

**Results:** Bleomycin showed 100% efficacy. Except for periprocedural pain, no side effects were observed. Dermoscopy proved to be effective in clinical evaluation of patients, as it allowed to differentiate wart remnants from eschar observed after bleomycin injection. In one patient we observed CD4+ lymphocytopenia at the inclusion stage, and no other risk factors of resistant warts could be identified, however a relatively small number of patients studied could influence this observation.

**Conclusions:** Intralesional bleomycin may be considered as possible therapeutic option in patients with therapy-resistant viral warts.

**Key words:** viral warts, HPV, bleomycin, dermoscopy, dermatoscopy.

## STRESZCZENIE

**Wprowadzenie:** Nie opracowano dotąd optymalnego postępowania z opornymi na leczenie brodawkami wirusowymi wywołanymi przez wirus brodawczaka ludzkiego. Jedną z metod terapii jest doogniskowo podawany roztwór bleomycyny.

**Cel pracy:** Określenie czynników ryzyka wystąpienia opornych brodawek wirusowych (tj. nieodpowiadających na konwencjonalne metody leczenia przez  $\geq 6$  miesięcy), ocena skuteczności i bezpieczeństwa bleomycyny podawanej doogniskowo pacjentom z brodawkami wirusowymi opornymi na konwencjonalne metody leczenia oraz określenie przydatności dermoskopii w monitorowaniu efektów leczenia bleomycyną podawaną doogniskowo.

**Materiał i metody:** Grupę badaną stanowiło 12 kolejnych dorosłych pacjentów z opornymi brodawkami wirusowymi leczonych doogniskowo bleomycyną (0,5 j./ml) w Klinice Dermatologii, Wenerologii i Alergologii Gdańskiego Uniwersytetu Medycznego od lipca 2019 do grudnia 2021 roku. Kryteria włączenia obejmowały: wiek  $> 18$  lat i wcześniejsze nieskuteczne leczenie brodawek wirusowych  $\geq 2$  metodami stosowanymi zgodnie z wytycznymi przez 6 miesięcy. Grupę kontrolną stanowiło 8 dorosłych pacjentów, u których stwierdzono brodawki wirusowe o całkowitym czasie trwania poniżej 6 miesięcy, bez wcześniejszego leczenia, zakwalifikowanych do leczenia metodą krioterapii.

**Wyniki:** Uzyskano pełne wyleczenie u wszystkich pacjentów leczonych bleomycyną podawaną doogniskowo. Za wyjątkiem dolegliwości bólowych występujących w czasie podawania i po podaniu leku nie stwierdzono działań niepożądanych. Wykazano także, że dermoskopia ułatwia ocenę kliniczną zmian, umożliwiając różnicowanie pozostałości brodawek wirusowych i strupów obserwowanych po doogniskowym podaniu bleomycyny. U jednego pacjenta na etapie włączenia do badania stwierdzono limfocytopenię CD4+. Nie zidentyfikowano innych czynników ryzyka warunkujących rozwój brodawek opornych na leczenie. Mogło to jednak wynikać ze stosunkowo niewielkiej liczby pacjentów objętych badaniem.

**Wnioski:** Stosowanie doogniskowe bleomycyny może być potencjalną opcją terapeutyczną u pacjentów z opornymi na leczenie brodawkami wirusowymi.

**Słowa kluczowe:** brodawki wirusowe, HPV, bleomycyna, dermoskopia, dermatoskopia.

## INTRODUCTION

In some patients viral warts resolve either spontaneously or after treatment administration, in others they persist despite repeated therapies. There is no universally accepted definition of treatment-refractory warts, however they are defined by many authors as warts that fail to respond to conventional treatment over a period of 6 months [1, 2]. Other au-

## WPROWADZENIE

Brodawki wirusowe ustępują samoistnie u części pacjentów lub po zastosowaniu jednej metody terapeutycznej. U pozostałych natomiast utrzymują się mimo stosowania wielu metod terapii. Nie ma powszechnie przyjętej definicji brodawek opornych na leczenie, jednak przez wielu autorów są one określane jako brodawki, które nie

thors propose a definition of warts that persist for > 18 months [3].

As cellular immunity plays a key role in human papillomavirus (HPV) infections, its deficiency may contribute to treatment failures. Besides congenital immunodeficiency syndromes, acquired causes of immunodeficiency including biological or immunosuppressive therapies, human immunodeficiency virus (HIV) infection, malignancies, as well as chemotherapy may lead to treatment-refractory HPV infections [4–8].

Optimal management of treatment-refractory viral warts is unknown. One of the treatment methods is an intralesionally administered bleomycin solution. Bleomycin is a glycopeptide antibiotic produced by *Streptomyces verticillus*, mainly used as a chemotherapeutic agent. The drug causes DNA strand scission, preventing cell replication. Additionally, it causes endothelial damage [9]. Although intralesional bleomycin has been used in the treatment of viral warts for the first time in the 1970s, the precise therapeutic mechanism in viral warts is unclear.

## OBJECTIVE

The aims of the study were: to determine risk factors for resistant viral warts (i.e. not responding to conventional treatments for  $\geq 6$  months), including cellular immunity disorders; determine the effectiveness and safety of intralesional bleomycin in a group of patients with viral warts resistant to conventional treatment methods; assess the utility of dermoscopy in monitoring treatment effects during intralesional bleomycin therapy.

## MATERIAL AND METHODS

### Study and control group – inclusion and exclusion criteria

The study group consisted of 12 consecutive adult patients with resistant viral warts treated with intralesional bleomycin in the Department of Dermatology, Venereology and Allergology, Medical University of Gdansk between July 2019 and December 2021. Inclusion criteria were age > 18 and previous unsuccessful treatment of viral warts with  $\geq 2$  methods used over a period of 6 months [10]. Exclusion criteria were: age under 18, pregnancy/breastfeeding, Raynaud's phenomenon, peripheral vascular disease, and known hypersensitivity to bleomycin or lidocaine. The control group consisted of 8 adult patients who presented with viral warts of the total duration of less than 6 months, with no previous treatment (initially 12 patients were planned to be included, however COVID-19 pandemics influenced patient recruitment and follow-up).

odpowiadają na konwencjonalną terapię przez 6 miesięcy [1, 2]. Inni autorzy proponują definicję brodawek, które utrzymują się przez co najmniej 18 miesięcy [3].

Ponieważ istotną rolę w zakażeniach wirusem brodawczaka ludzkiego (*human papillomavirus* – HPV) odgrywa odporność komórkowa, jej deficyt może przyczynić się do niepowodzenia leczenia. Poza wrodzonymi zespołami niedoboru odporności także nabyte przyczyny upośledzenia odporności, m.in. leczenie biologiczne lub immunosupresyjne, zakażenie ludzkim wirusem niedoboru odporności (HIV), nowotwory, jak również chemioterapia mogą prowadzić do zakażeń HPV opornych na leczenie [4–8].

Nie ustalono dotąd optymalnego postępowania z opornymi brodawkami wirusowymi. Jedną z dostępnych metod leczenia jest roztwór bleomycyny podawanej doogniskowo. Bleomycyna jest antybiotykiem glikopeptydowym otrzymywanym ze szczepu *Streptomyces verticillus*, wykorzystywanym głównie jako środek chemioterapeutyczny. Lek powoduje rozerwanie nici DNA, uniemożliwiając replikację komórek. Wywołuje także uszkodzenie śródbłonka [9]. Mimo że bleomycynę podawaną doogniskowo zastosowano w leczeniu brodawek wirusowych po raz pierwszy już w latach 70. XX wieku, mechanizm działania leku w tym wskazaniu nie został dokładnie poznany.

## CEL PRACY

Celem badania było określenie czynników ryzyka wystąpienia opornych brodawek wirusowych (tj. nieodpowiadających na konwencjonalne metody leczenia przez  $\geq 6$  miesięcy) z uwzględnieniem niedoborów odporności typu komórkowego, ocena skuteczności i bezpieczeństwa bleomycyny podawanej doogniskowo pacjentom z brodawkami wirusowymi opornymi na konwencjonalne metody leczenia oraz określenie przydatności dermoskopii w monitorowaniu efektów doogniskowej terapii bleomycyną.

## MATERIAŁ I METODY

### Grupa badana i kontrolna – kryteria włączenia i wyłączenia

Grupę badaną stanowiło 12 kolejnych dorosłych pacjentów z opornymi brodawkami wirusowymi, leczonych bleomycyną podawaną doogniskowo w Klinice Dermatologii, Wenerologii i Alergologii Gdańskiego Uniwersytetu Medycznego od lipca 2019 do grudnia 2021 roku. Kryteria włączenia obejmowały: wiek > 18 lat i wcześniejsze, nieskuteczne leczenie brodawek wirusowych  $\geq 2$  metodami stosowanymi przez 6 miesięcy [10], natomiast kryteria wyłączenia: wiek poniżej 18 lat, ciąża lub karmienie piersią,

## Analysed variables

Patients' age, gender, lesion location and number, disease duration time, personal history of immunodeficiency/immunosuppression as well as smoking and dietary habits were analysed. In the study group, laboratory investigations were assessed before treatment initiation, after the third bleomycin treatment course and after successful treatment outcome (in patients requiring only two bleomycin courses, laboratory investigations were performed before treatment and 4 weeks after the second bleomycin injection).

In the control group, laboratory investigations were performed before treatment, 2 weeks after first cryotherapy and after successful treatment. Laboratory tests in both groups included: peripheral blood count, CD4+ lymphocyte count, CD8+ lymphocyte count, CD4+/CD8+ ratio, HIV Combo test, serum zinc concentration, alanine aminotransferase and aspartate aminotransferase.

## Treatment and patient evaluation protocol – study group

The diagnosis of viral warts was made based on clinical and dermoscopic evaluation. Dermoscopic pictures were performed with FotoFinder Vexia videodermoscope, with Medicam 800 HD (20× magnification; non-polarised light). Follow-up visits were scheduled every 4 weeks; in case of persistence of necrotic crust, the intervals between the subsequent bleomycin injections were extended, to allow spontaneous demarcation of necrotic tissue.

Bleomycin solution (0.5 U/ml (equal to 500 IE) 0.9% NaCl solution in 1% lidocaine) was prepared in the hospital pharmacy according to the protocols for cytostatic drug preparation in luer-lock syringes (containing 0.5 ml of solution) with 29G needle. Bleomycin injection was performed by the same dermatologist after cleaning the wart and surrounding skin with an isopropyl alcohol solution, and paring superficial hyperkeratotic material with a scalpel blade. The amount of the injection depended on the size of warts (warts up to 5 mm, > 5–10 mm and more than 10 mm received 0.2 ml, 0.5 ml and 1.0 ml of the solution, respectively). Injection was performed intralesionally to achieve blanching of a wart. In one session, a maximum amount of 1.5 U (equal to 1500 IE) at a concentration of 500 IEU/ml (3 ml of the solution) was administered. Injection sites were covered with sterile dressing. The mentioned treatment algorithm was based on the previous studies. The patients were asked not to use any treatment methods between the subsequent bleomycin treatments.

objaw Raynauda, choroba naczyń obwodowych i potwierdzona nadwrażliwość na bleomycynę lub lidokainę. Grupę kontrolną stanowiło 8 dorosłych pacjentów z brodawkami wirusowymi utrzymującymi się przez okres krótszy niż 6 miesięcy, u których nie stosowano żadnego leczenia (początkowo planowano włączenie do grupy kontrolnej 12 pacjentów, ale pandemia COVID-19 utrudniła rekrutację i obserwację pacjentów).

## Analizowane zmienne

Analizie poddano wiek, płeć, umiejscowienie i liczbę zmian, czas trwania choroby, wywiad w kierunku niedoboru odporności lub immunosupresji, a także nawyki żywieniowe i palenie tytoniu. W grupie badanej wyniki badań laboratoryjnych oceniano przed rozpoczęciem leczenia, po trzecim cyklu terapii bleomycyną oraz po uzyskaniu remisji klinicznej (u chorych wymagających tylko dwóch cykli leczenia bleomycyną badania laboratoryjne wykonywano przed leczeniem i 4 tygodnie po drugim podaniu bleomycyny).

W grupie kontrolnej badania laboratoryjne przeprowadzono przed rozpoczęciem leczenia, 2 tygodnie po pierwszym zabiegu krioterapii oraz po skutecznym wyleczeniu. Badania laboratoryjne w obu grupach obejmowały: morfologię krwi obwodowej, liczbę limfocytów CD4+, liczbę limfocytów CD8+, stosunek limfocytów CD4+/CD8+, test HIV (combo), stężenie cynku w surowicy oraz oznaczenie aktywności aminotransferazy alaninowej i aminotransferazy asparaginianowej.

## Protokół leczenia i oceny pacjenta – grupa badana

Rozpoznanie brodawek wirusowych ustalano na podstawie oceny klinicznej i dermoskopowej. Zdjęcia dermoskopowe wykonywano za pomocą wideoskopu FotoFinder Vexia z kamerą Medicam 800 HD (powiększenie 20×; światło niespolaryzowane). Wizyty kontrolne odbywały się co 4 tygodnie. W przypadku utrzymywania się martwiczego strupa wydłużano odstępy między kolejnymi podaniami bleomycyny, aby umożliwić samoistne odgraniczenie tkanki martwiczej.

Roztwór bleomycyny [dawka 0,5 j./ml (odpowiadająca 500 j.m.) w 0,9% NaCl z dodatkiem 1% lidokainy] przygotowywano w aptece szpitalnej zgodnie z obowiązującym protokołem przygotowywania leków cytostatycznych, w strzykawkach typu luer-lock (zawierających 0,5 ml roztworu) z igłą 29G. Iniekcje bleomycyny wykonywał każdorazowo ten sam dermatolog po oczyszczeniu brodawki i otaczającej ją skóry roztworem alkoholu izopropylowego oraz usunięciu powierzchniowego materiału hiperkeratycznego za

## Treatment and patient evaluation protocol – control group

The diagnosis of viral warts was made based on clinical and dermoscopic evaluation. Before each treatment session a clinical and dermoscopic photograph was taken along with clinical and laboratory assessment. Dermoscopic pictures were taken with FotoFinder Vexia videodermoscope, with Medicam 800 HD (20× magnification; non-polarised light). Cryotherapy was performed after paring superficial hyperkeratotic masses, with a portable cryotherapy system with cryospray (Metrum Cryoflex Model Cryo-S Classic). Freezing was performed in two freeze-thaw cycles until a halo of frozen tissue appeared around the wart (1–2 mm), and this was maintained for 5–30 s depending on the site and size of the wart. Treatment sites were covered with sterile dressing. The patients were asked not to use any treatment methods between the subsequent cryotherapy procedures apart from 40% urea gel as a 7-day preparation for the first cryotherapy procedure.

## Statistical analysis

Data analysis was carried out using statistical software R (version 4.1.2, available on <https://cran.r-project.org/>). Repeated measures two-way ANOVA was used to evaluate the significance of differences between the groups. Since the number of patients with three measurements was limited, only the first two laboratory results were used. Shapiro-Wilk test and QQ-plots were used to check, whether the distribution of data was normal. When Shapiro-Wilk test resulted in  $p < 0.05$ , but the QQ-plots did not reveal major violations of normality, ANOVA was still used.

The study was approved by the Ethics Committee of the Medical University of Gdansk (NKBBN/571/2018). Written informed consent was obtained from all participants

## RESULTS

### Clinical characteristics

Details on the clinical variables in the study and control group are presented in table 1.

The study group consisted of 5 women and 7 men, the mean age of the patients was 35.3 years (19–45 years), and the average duration of warts before the treatment was 34 months (12–72 months). In 2 patients, viral warts were located on the hands, in 8 subjects on the feet, while in 2 in both locations mentioned. The number of viral warts varied between 1 and 50 (mean: 10; median: 7). The history of hereditary and acquired immunodeficiencies, autoim-

nością skalpela. Objętość wstrzykiwanego preparatu była zależna od wielkości brodawek (odpowiednio 0,2 ml, 0,5 ml i 1,0 ml roztworu w przypadku brodawek do 5 mm, > 5–10 mm i powyżej 10 mm). Preparat podawano doogniskowo do momentu zblednięcia brodawki. W czasie jednego zabiegu podawano dawkę maksymalnie 1,5 j. (odpowiadającą 1500 j.m.) w stężeniu 500 j.m./ml (3 ml roztworu). W miejscu wstrzyknięcia stosowano sterylny opatrunek. Algorytm leczenia opracowano na podstawie wcześniejszych badań. Uczestników badania poproszono o niestosowanie żadnych metod leczenia pomiędzy kolejnymi zabiegami z wykorzystaniem bleomycyny.

### Protokół leczenia i oceny pacjenta – grupa kontrolna

Rozpoznanie brodawek wirusowych ustalano na podstawie oceny klinicznej i dermoskopowej. Przed każdym zabiegiem wykonywano zdjęcia kliniczne i dermoskopowe oraz przeprowadzano ocenę stanu klinicznego pacjenta i badania laboratoryjne. Zdjęcia dermoskopowe wykonywano za pomocą videodermatoskopu FotoFinder Vexia z kamerą Medicam 800 HD (powiększenie 20×; światło niespolaryzowane). Krioterapię przeprowadzano po usunięciu powierzchniowych mas hiperkeratotycznych, za pomocą przenośnego aparatu do krioterapii z dozownikiem (Metrum Cryoflex Model Cryo-S Classic). Zabieg odbywał się w dwóch cyklach zamrażania-rozmrażania aż do pojawienia się aureoli zamrożonej tkanki wokół brodawki (1–2 mm), utrzymującej się przez 5–30 s w zależności od umiejscowienia i wielkości brodawki. W miejscu zabiegu stosowano sterylny opatrunek. Pacjentów poproszono o niestosowanie żadnych metod leczenia pomiędzy kolejnymi zabiegami krioterapii poza żelem z mocznikiem 40% w ramach 7-dniowego przygotowania do pierwszego zabiegu krioterapii.

### Analiza statystyczna

Analizę danych przeprowadzono przy użyciu oprogramowania statystycznego R (wersja 4.1.2, dostępna na stronie internetowej <https://cran.r-project.org/>). Do oceny istotności różnic między grupami zastosowano dwuczynnikową analizę ANOVA z powtarzanymi pomiarami. Ze względu na ograniczoną liczbę pacjentów, u których wykonano trzy pomiary, analizą objęto tylko dwa pierwsze wyniki laboratoryjne. Normalność rozkładu danych sprawdzono za pomocą testu Shapiro-Wilka i wykresów Q-Q. Jeśli wynik w teście Shapiro-Wilka wynosił  $p < 0,05$ , ale wykresy Q-Q nie wykazywały większych odstępstw od normalności, nadal stosowano analizę metodą ANOVA.

**Table 1.** Clinical characteristics of the study and control group**Tabela 1.** Charakterystyka kliniczna grupy badanej i kontrolnej

Clinical/Laboratory variable/Zmienna kliniczna/laboratoryjna	Study group/ Grupa badana n = 12	Control group/ Grupa kontrolna n = 8
Age, median (mean) [range] years/Wiek, mediana (średnia) [przedział] lata	35 (35.3) [19–45]	34 (32.9) [20–45]
Females/males (% of females)//Kobiety/mężczyźni (% kobiet)	5/7 (41.6%)	4/4 (50.0%)
Location/Umiejszczenie:		
Hands/Ręce	2	4
Feet/Stopy	8	4
Hands and feet/Ręce i stopy	2	0
Total number of warts treated in the whole group/Calkowita liczba brodawek poddanych leczeniu w całej grupie	126	80
Number of viral warts, median (mean) [range]/Liczba brodawek wirusowych, mediana (średnia) [przedział]	7 (10.5) [1–50]	7 (10) [1–27]
Number of treatment sessions, median (mean) [range]/Liczba zabiegów, mediana (średnia) [przedział]	4.5 (4.75) [2–10]	5 (5.375) [1–10]
Immunosuppression/Immunosupresja	0	0
Malignancy/Nowotwór złośliwy	0	0
Known immunodeficiency/Rozpoznany niedobór odporności	0	0
Smoking/Palenie tytoniu	0	0
Special diet/Szczególna dieta	0	0

immune diseases, as well as current or previous use of immunosuppressants was negative. All respondents denied smoking and taking dietary supplements; they did not follow any particular type of diet.

There were no contraindications for bleomycin administration in any of the recruited patients before and during the study. During the course of the study, no serious adverse events resulting in discontinuation of treatment and no known signs of systemic administration of bleomycin were observed. One patient experienced a transient “weakness” during the injection procedure with no other systemic symptoms and no observed abnormalities in vital signs. All patients experienced transient pain during the administration of the drug (of intensity between 2 and 9 on the Visual Analog Scale), which subsided immediately after administration of the drug. In 3 patients, pain appeared the next day again and lasted up to 72 hours.

All the patients in the study group finished the study and achieved complete resolution of all treated viral warts (mean number of treatment sessions: 4.75; range: 2–10). Dermoscopy was useful in treatment monitoring, especially in the final treatment stages as it allowed to identify clinically unnoticeable remnants of viral warts (figs. 1–3).

The control group consisted of 4 women and 4 men, with a similar age distribution as in the study group. The total number of warts treated in this group was 80 (in 4 patients present only on the hands, and in 4 only on the feet), and varied between 1 and 27. Complete response to treatment was ob-

Na przeprowadzenie badania uzyskano zgodę Komisji Bioetycznej Gdańskiego Uniwersytetu Medycznego (NKBBN/571/2018). Od wszystkich uczestników uzyskano pisemną świadomą zgodę na udział w badaniu.

## WYNIKI

### Obraz kliniczny

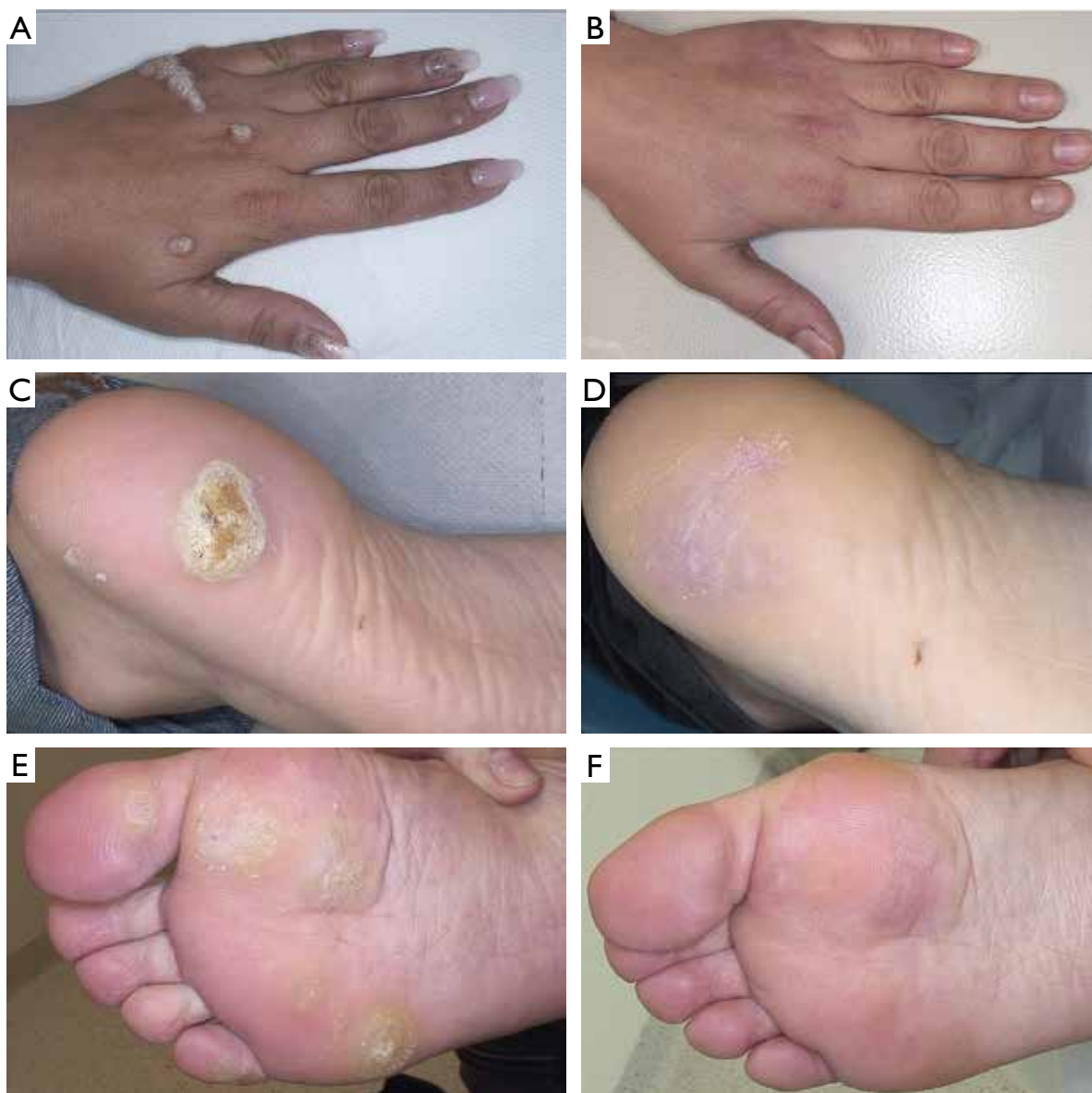Szczegółowe dane dotyczące zmiennych klinicznych w grupie badanej i kontrolnej przedstawiono w tabeli 1.

Grupę badaną stanowiło 5 kobiet i 7 mężczyzn w wieku średnio 35,3 roku (19–45 lat). Średni czas utrzymywania się brodawek przed podjęciem leczenia wynosił 34 miesiące (12–72 miesiące). U 2 pacjentów brodawki wirusowe były umiejscowione na rękach, u 8 na stopach. U kolejnych 2 osób brodawki występowały w obu wymienionych lokalizacjach. Liczba brodawek wirusowych wynosiła od 1 do 50 (średnia 10; mediana 7). Wywiad w kierunku dziedzicznych i nabytych niedoborów odporności, chorób autoimmunologicznych, a także aktualnego lub wcześniejszego stosowania leków immunosupresyjnych był negatywny. Ustalono, że żaden z uczestników badania nie palił tytoniu ani nie przyjmował suplementów diety. Pacjenci nie stosowali również żadnej szczególnej diety.

U żadnego z uczestników nie występowały przeciwwskazania do stosowania bleomycyny ani przed badaniem, ani w jego trakcie. Podczas badania nie

served in all patients. The patients required 5 treatment sessions on average (median: 5, range: 1-10). One patient after the first cryotherapy procedure was

obserwowano żadnych ciężkich zdarzeń niepożądanych, które wymagałyby przerwania leczenia. Nie stwierdzono także objawów ogólnoustrojowych



**Figure 1.** Clinical effects of treatment with intralesionally administered bleomycin in selected 3 patients with treatment-refractory viral warts in different anatomical locations. **A** – A 30-year-old female with resistant viral warts on the left hand previously treated unsuccessfully for 36 months in another clinic with cryotherapy (20 cycles) and different topical formulations (salicylic acid, 5-fluorouracil + salicylic acid, monochloroacetic acid); **B** – complete resolution of all lesions ( $n = 13$ ; not all visible in the figure) was observed after 10 courses of bleomycin treatment; **C** – a 19-year-old male with a resistant viral wart on the left heel previously treated unsuccessfully for 18 months in another clinic with cryotherapy (10 cycles) and salicylic acid; **D** – complete resolution of the lesion was observed after 7 courses of bleomycin treatment; **E** – a 32-year-old female with resistant viral warts on the anterior part of the right foot previously treated unsuccessfully for 12 months in another clinic with cryotherapy (10 cycles) and salicylic acid; **F** – complete resolution of all lesions was observed after 3 courses of bleomycin treatment

**Rycina 1.** Skuteczność kliniczna doogniskowo podawanej bleomycyny u wybranych 3 pacjentów z opornymi na leczenie brodawkami wirusowymi umiejscowionymi w różnych lokalizacjach anatomicznych. **A** – Kobieta 30-letnia z opornymi na leczenie brodawkami wirusowymi umiejscowionymi na lewej ręce, nieskutecznie leczonymi przez 36 miesięcy w innej klinice metodą krioterapii (20 cykli) i różnymi preparatami stosowanymi miejscowo (kwas salicylowy, 5-fluorouracyl + kwas salicylowy, kwas monochlorooctowy); **B** – całkowite ustąpienie zmian ( $n = 13$ ; nie wszystkie są pokazane na rycinie) po 10 cyklach leczenia bleomycyną; **C** – 19-letni mężczyzna z oporną na leczenie brodawką wirusową na lewej pięcie, nieskutecznie leczoną przez 18 miesięcy w innej klinice metodą krioterapii (10 cykli) i kwasem salicylowym; **D** – całkowite ustąpienie zmiany po 7 cyklach leczenia bleomycyną; **E** – 32-letnia kobieta z opornymi na leczenie brodawkami wirusowymi umiejscowionymi w przedniej części prawej stopy, nieskutecznie leczonymi przez 12 miesięcy w innej klinice metodą krioterapii (10 cykli) i kwasem salicylowym; **F** – całkowite ustąpienie zmian po 3 cyklach leczenia bleomycyną

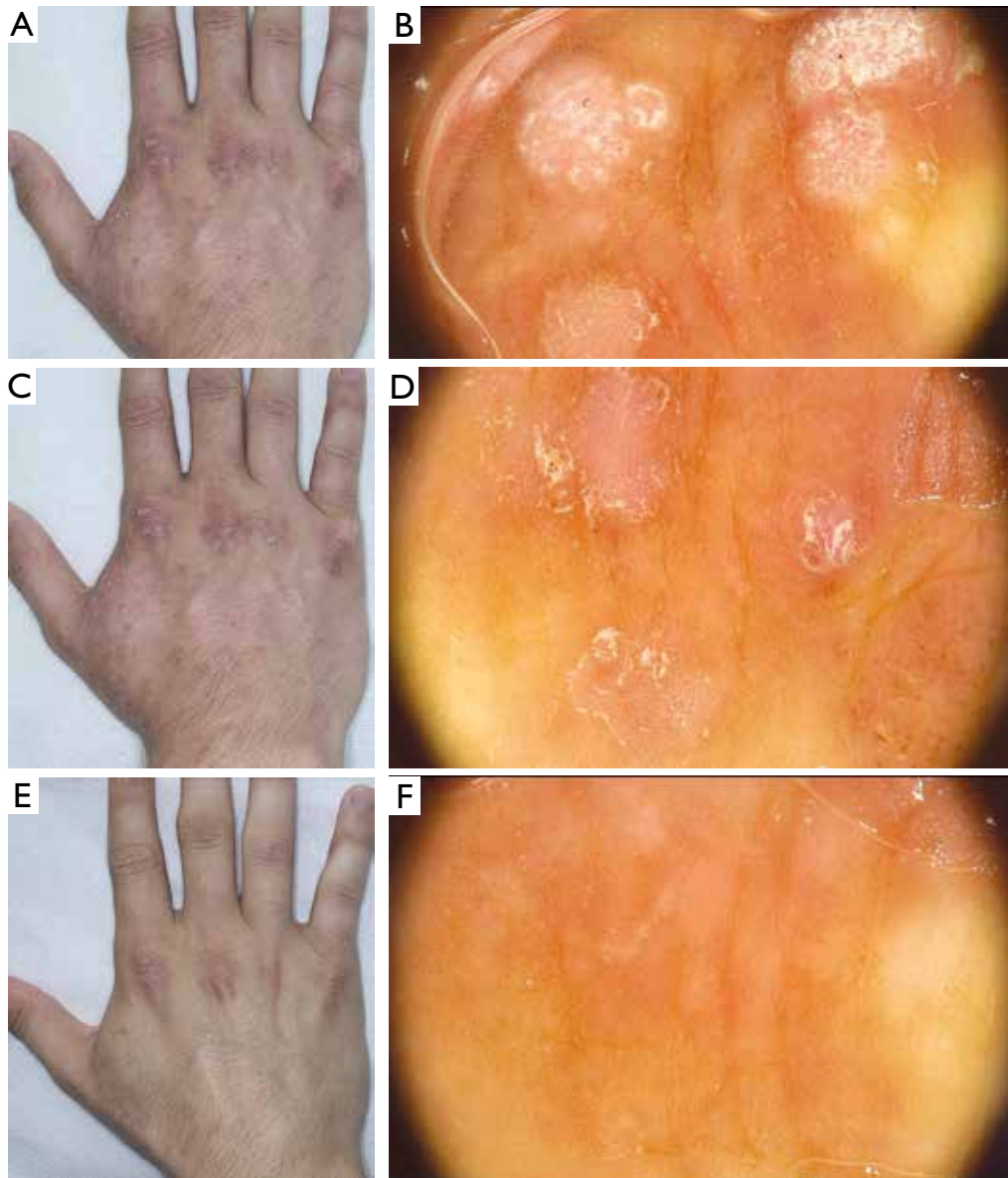


lost to follow-up. Two patients due to epidemiological risk connected to COVID-19 infection resigned from study participation.

#### Laboratory characteristics

Laboratory tests in both groups included peripheral blood count, CD4+/CD8+ ratio, HIV Combo test, serum zinc concentration, alanine aminotransferase, and aspartate aminotransferase. HIV infection was not detected among patients in the study and control group at any stage of the study.

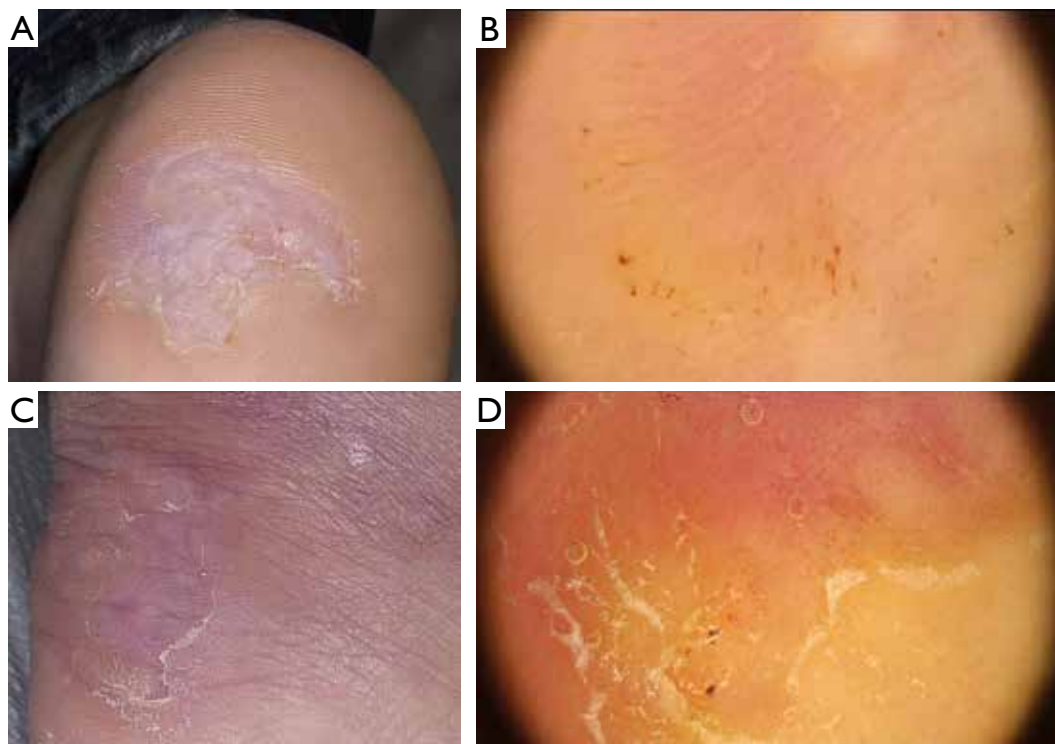związanych ze stosowaniem bleomycyny. Jeden z pacjentów zgłaszał przejściowe uczucie „osłabienia” podczas wykonywania iniekcji, bez żadnych towarzyszących objawów ogólnoustrojowych i bez zaburzeń parametrów życiowych. U wszystkich pacjentów podczas podawania leku pojawił się przemijający ból (o nasileniu ocenianym na 2–9 pkt w wizualnej skali analogowej (VAS)), który ustąpił natychmiast po podaniu leku. U 3 pacjentów ból wystąpił ponownie następnego dnia i utrzymywał się do 72 godzin.



**Figure 2.** Dermoscopic monitoring of treatment with intralesionally administered bleomycin in a 26-year-old male who presented with 50 viral warts on his hands (not all lesions are presented in this figure). **A, B** – the status before treatment; **C, D** – the status 4 weeks after first administration of bleomycin; **E, F** – the status 4 weeks after the second treatment course, showing complete clinical and dermoscopic resolution of viral warts

**Rycina 2.** Obserwacja dermoskopowa przebiegu leczenia z zastosowaniem bleomycyny podawanej doogniskowo u 26-letniego mężczyzny z 50 brodawkami wirusowymi na rękach (nie wszystkie zmiany są pokazane na rycinie). **A, B** – stan przed podjęciem leczenia; **C, D** – stan po 4 tygodniach od pierwszego podania bleomycyny; **E, F** – stan po 4 tygodniach od drugiego cyklu leczenia – całkowite ustąpienie brodawek wirusowych widoczne w ocenie klinicznej i dermoskopowej





**Figure 3.** Dermoscopy allows for more precise patient assessment and facilitates therapeutic decision. **A, C** – 2 patients in whom based on clinical presentation complete resolution of viral warts was suspected. **B, D** – Dermoscopy showed remnants of the lesions at the periphery manifesting with a presence of pinkish and reddish dots and white-yellowish scaling

**Rycina 3.** Dermoskopia umożliwia dokładniejszą ocenę pacjenta i ułatwia podejmowanie decyzji terapeutycznych. **A, C** – 2 pacjentów, u których na podstawie obrazu klinicznego podejrzewano całkowite ustąpienie brodawek wirusowych. **B, D** – W obrazie dermoskopowym uwidoczniono jednak pozostałości zmian na obwodzie, w postaci różowawych i czerwonych kropek oraz biało-żółtawej łuski

Tables 2, 3 and figure 4 present laboratory parameters distribution in the study and control group.

## DISCUSSION

Treatment-refractory viral warts remain a challenge in clinical practice. The precise epidemiology of resistant warts is underinvestigated. According to the study by Azis-Jalali *et al.* [11], almost 72% of periungual warts and 31% of palmoplantar warts were resistant to commonly used therapeutic modalities. It is important that in case of treatment resistance suspicion, alternative diagnoses should be considered first, including malignant tumours (verrucous carcinoma [12], hyperkeratotic acral melanoma [13], distal-type epithelioid sarcoma [14]). Careful differential diagnosis is especially important if patients were treated previously in another department, as different treatment methods could alter current clinical presentation. In case of diagnostic uncertainty, histopathological evaluation is recommended.

There is no universal management algorithm dedicated to resistant viral warts. Previous studies showed different treatment efficacy for destructive (e.g. topical salicylic acid, cryotherapy, trichloroacetic acid, CO<sub>2</sub> laser therapy, surgical excision), immu-

Wszyscy pacjenci w grupie badanej ukończyli badanie. Odnotowano całkowite ustąpienie wszystkich leczonych brodawek wirusowych (średnia liczba zabiegów: 4,75; przedział: 2–10). Przy monitorowaniu leczenia przydatna okazała się dermoskopia, zwłaszcza na końcowych etapach terapii, umożliwiając identyfikację klinicznie niedostrzegalnych nieuzbrojonym okiem pozostałości brodawek wirusowych (ryc. 1–3).

Grupę kontrolną stanowiło 4 kobiety i 4 mężczyzn o podobnym rozkładzie wieku jak w grupie badanej. Całkowita liczba leczonych brodawek w grupie wynosiła 80 (u 4 pacjentów brodawki były umiejscowione wyłącznie na rękach, u 4 tylko na stopach) (od 1 do 27 u pojedynczego pacjenta). U wszystkich pacjentów stwierdzono całkowitą remisję kliniczną. Pacjenci wymagali przeprowadzenia średnio 5 zabiegów (mediana: 5, przedział: 1–10). Jednego pacjenta utracono z obserwacji po pierwszym zabiegu krioterapii. Dwoch pacjentów zrezygnowało z udziału w badaniu z powodu ryzyka epidemiologicznego związanego z pandemią COVID-19.

## Charakterystyka laboratoryjna

Badania laboratoryjne w obu grupach obejmowały: morfologię krwi obwodowej, stosunek limfocytów CD4+/CD8+, test HIV (combo), stężenie cynku w su-

**Table 2.** Laboratory parameters in the study and control group. All columns contain the medians (IQRs) of considered laboratory parameters  
**Tabela 2.** Parametry laboratoryjne w grupie badanej i kontrolnej. We wszystkich kolumnach podano mediany (IQR) analizowanych parametrów laboratoryjnych

Laboratory parameter [unit] [normal range]/ Parametr laboratoryjny [jednostka] [norma]	Cryotherapy 1/ Krioterapia 1	Bleomycin 1/ Bleomycyna 1	Cryotherapy 2/ Krioterapia 2	Bleomycin 2/ Bleomycyna 2	Cryotherapy 3/ Krioterapia 3	Bleomycin 3/ Bleomycyna 3
ALT [U/l] [< 33]	14 (12.5–31.25)	15 (12–24)	15 (13.5–22.5)	15.5 (11.75–24.5)	15 (12.5–21)	15.5 (13–18.5)
AST [U/l] [< 31]	20.5 (16.5–23.25)	20 (17.5–28.25)	20.5 (17.75–24)	20 (18.5–26)	20 (16–22.5)	18 (16.5–21.5)
RBC [T/l] [3.5–5.0]	4.84 (4.608–5.015)	4.905 (4.652–5.287)	4.675 (4.42–5.095)	4.98 (4.53–5.457)	5.1 (4.65–5.465)	4.965 (4.645–5.163)
WBC [G/l] [3.5–10.0]	6.485 (5.23–6.845)	5.585 (5.102–6.232)	5.21 (4.705–6.728)	5.33 (4.87–6.867)	7.4 (6.745–7.405)	5.69 (5.438–7.778)
Zn [µg/dl] [66.0–110.0]	117.4 (105.8–127.775)	120.75 (111.7–126.35)	108.1 (103.7–119.4)	102.55 (96.775–122.1)	128.3 (125.25–130.35)	106 (104.65–131.1)
Hb [g/dl] [12.0–16.0]	14.75 (13.85–15.95)	15.1 (13.525–15.775)	14.6 (12.875–16.25)	14.75 (13.475–16.1)	16.5 (14.95–16.55)	14.4 (13.975–15.4)
Hct [%] [37.0–47.0]	43.15 (41.4–45)	43.55 (39.575–45.7)	42.25 (37.925–45)	42.9 (40.025–47.375)	44.8 (42.7–46.55)	42.4 (41.25–43.65)
MCV [fl] [83.0–103.0]	89.55 (86.875–90.775)	85.7 (84.1–90.1)	88.05 (85.2–91.5)	86.4 (85–89.05)	87.8 (85.3–92.25)	85.25 (83.925–86.525)
MCHC [g/dl] [31.0–35.0]	33.85 (33.45–34.6)	34.05 (33.675–34.625)	34.05 (33.15–35.7)	34.25 (33.725–34.575)	34.4 (33.7–35.6)	34.15 (33.55–34.65)
PLT [G/l] [125–400]	277 (238.25–317)	257.5 (220.25–300)	289.5 (271–291.5)	252 (226.75–290.75)	296 (267–314)	281 (258–303.5)
Neutrocytes/Neutrocyty [G/l] [1.8–7.7]	3.625 (2.572–4.115)	3.005 (2.688–3.635)	2.38 (2.04–3.8)	3.145 (2.575–3.902)	3.98 (3.495–4.06)	3.17 (2.973–3.838)
Lymphocytes/Limfocyty [G/l] [1.0–5.0]	1.935 (1.598–2.092)	1.85 (1.602–2.2)	2.085 (1.61–2.41)	2.05 (1.553–2.255)	2.46 (2.315–2.51)	2.13 (1.683–2.255)
Monocytes/Monocyty [G/l] [< 0.8]	0.51 (0.45–0.58)	0.43 (0.36–0.552)	0.585 (0.478–0.632)	0.49 (0.438–0.542)	0.62 (0.58–0.705)	0.535 (0.468–0.562)
Eosinocytes/Eozynocyty [G/l] [< 0.45]	0.13 (0.08–0.3)	0.125 (0.088–0.195)	0.1 (0.082–0.298)	0.205 (0.093–0.295)	0.06 (0.045–0.245)	0.195 (0.155–0.322)
Basocytes/Bazocyty [G/l] [< 0.2]	0.04 (0.03–0.04)	0.04 (0.03–0.053)	0.035 (0.03–0.048)	0.04 (0.02–0.062)	0.04 (0.03–0.045)	0.04 (0.038–0.053)
CD4/CD8 ratio/Stosunek CD4/CD8 [0.8–2.5]	1.99 (1.595–2.248)	1.5 (1.165–1.7)	2.005 (1.898–2.337)	1.4 (1.048–1.972)	2.32 (1.485–2.56)	1.48 (1.098–1.682)
CD4+ [cells/µl]/[komórki/µl] [500–1600]	732.5 (684.5–882)	759 (560.25–952.75)	736.5 (722.5–833)	757 (719.25–845.5)	897 (817–1030.5)	765.5 (754–901.5)
CD8+ [cells/µl]/[komórki/µl] [300–1200]	367.5 (294–437.75)	553.5 (364.25–781.75)	419 (381.75–487)	565 (450.25–764.25)	416 (401–779)	546 (373–691.25)

**Table 3.** Results of the statistical analysis of differences between the groups by repeated measures two-way ANOVA. First four columns contain the means (standard deviations) of considered laboratory results. The last three columns present the significance of the group effect, time effect and group:time interaction, respectively

**Tabela 3.** Wyniki analizy statystycznej różnic między grupami przy zastosowaniu dwuczynnikowej analizy ANOVA z powtarzającymi pomiarami. W pierwszych czterech kolumnach podano wartości średnie (odchylenie standardowe) analizowanych wyników badań laboratoryjnych. W ostatnich trzech kolumnach określono istotność odpowiednio efektu grupy, efektu czasu oraz interakcji grupa:czas

Laboratory parameter [unit] [normal range]/ Parametr laboratoryjny [jednostka] [norma]	Cryotherapy 1/ Krioterapia 1	Bleomycin 1/ Bleomycyna 1	Cryotherapy 2/ Krioterapia 2	Bleomycin 2/ Bleomycyna 2	p (group)/ p (grupa)	p (time)/ p (czas)	p (time:group)/ p (czas:grupa)
ALT [U/l] [< 33]	19.17 (10.96)	21.25 (14.78)	19.17 (10.96)	34.75 (52.48)	0.456	0.551	0.571
AST [U/l] [< 31]	21.67 (8.02)	22.08 (6.6)	21.67 (8.02)	21.92 (5.07)	0.651	0.735	0.792
RBC [T/l] [3.5–5.0]	4.8 (0.58)	5 (0.49)	4.8 (0.58)	5 (0.52)	0.275	0.954	0.957
WBC [G/l] [3.5–10.0]	6.15 (0.93)	5.9 (1.66)	6.15 (0.93)	5.93 (1.58)	0.993	0.68	0.643
Zn [µg/dl] [66.0–110.0]	123.9 (15.22)	123.72 (17.5)	123.9 (15.22)	108.6 (18.09)	0.975	0.024 *	0.953
Hb [g/dl] [12.0–16.0]	14.48 (1.97)	14.74 (1.35)	14.48 (1.97)	14.88 (1.39)	0.527	0.948	0.855
Hct [%] [37.0–47.0]	42.45 (4.47)	43.08 (3.48)	42.45 (4.47)	43.47 (3.83)	0.467	0.981	0.772
MCV [fl] [83.0–103.0]	88.8 (5.67)	86.3 (4.18)	88.8 (5.67)	87.17 (3.48)	0.244	0.919	0.634
MCHC [g/dl] [31.0–35.0]	34.02 (1.42)	34.19 (0.79)	34.02 (1.42)	34.23 (0.8)	0.841	0.727	0.808
PLT [G/l] [125–400]	245.77 (124.17)	257.42 (51.78)	245.77 (124.17)	263.25 (50.16)	0.718	0.281	0.4
Neutrocytes/ Neurocyty [G/l] [1.8–7.7]	3.37 (0.98)	3.35 (1.34)	3.37 (0.98)	3.28 (1.06)	0.642	0.504	0.615
Lymphocytes/ Limfocyty [G/l] [1.0–5.0]	2.02 (0.41)	1.86 (0.42)	2.02 (0.41)	1.9 (0.48)	0.384	0.903	0.936
Monocytes/ Monocyty [G/l] [< 0.8]	0.55 (0.12)	0.46 (0.11)	0.55 (0.12)	0.53 (0.15)	0.214	0.399	0.483
Eosinocytes/ Eozynocyty [G/l] [< 0.45]	0.18 (0.16)	0.18 (0.16)	0.18 (0.16)	0.22 (0.16)	0.791	0.726	0.791
Basocytes/Bazocyty [G/l] [< 0.2]	0.04 (0.01)	0.04 (0.02)	0.04 (0.01)	0.04 (0.03)	0.315	0.958	0.79
CD4/CD8 ratio/ Stosunek CD4/CD8 [0.8–2.5]	1.96 (0.69)	1.56 (0.6)	1.96 (0.69)	1.57 (0.68)	0.095	0.952	0.996
CD4+ [cells/µl]/ [komórki/µl] [500–1600]	836 (134.92)	777.1 (251.93)	836 (134.92)	794.1 (165.07)	0.718	0.891	0.735
CD8+ [cells/µl]/ [komórki/µl] [300–1200]	496 (262.72)	571.58 (262.55)	496 (262.72)	581.08 (241.56)	0.386	0.931	0.984

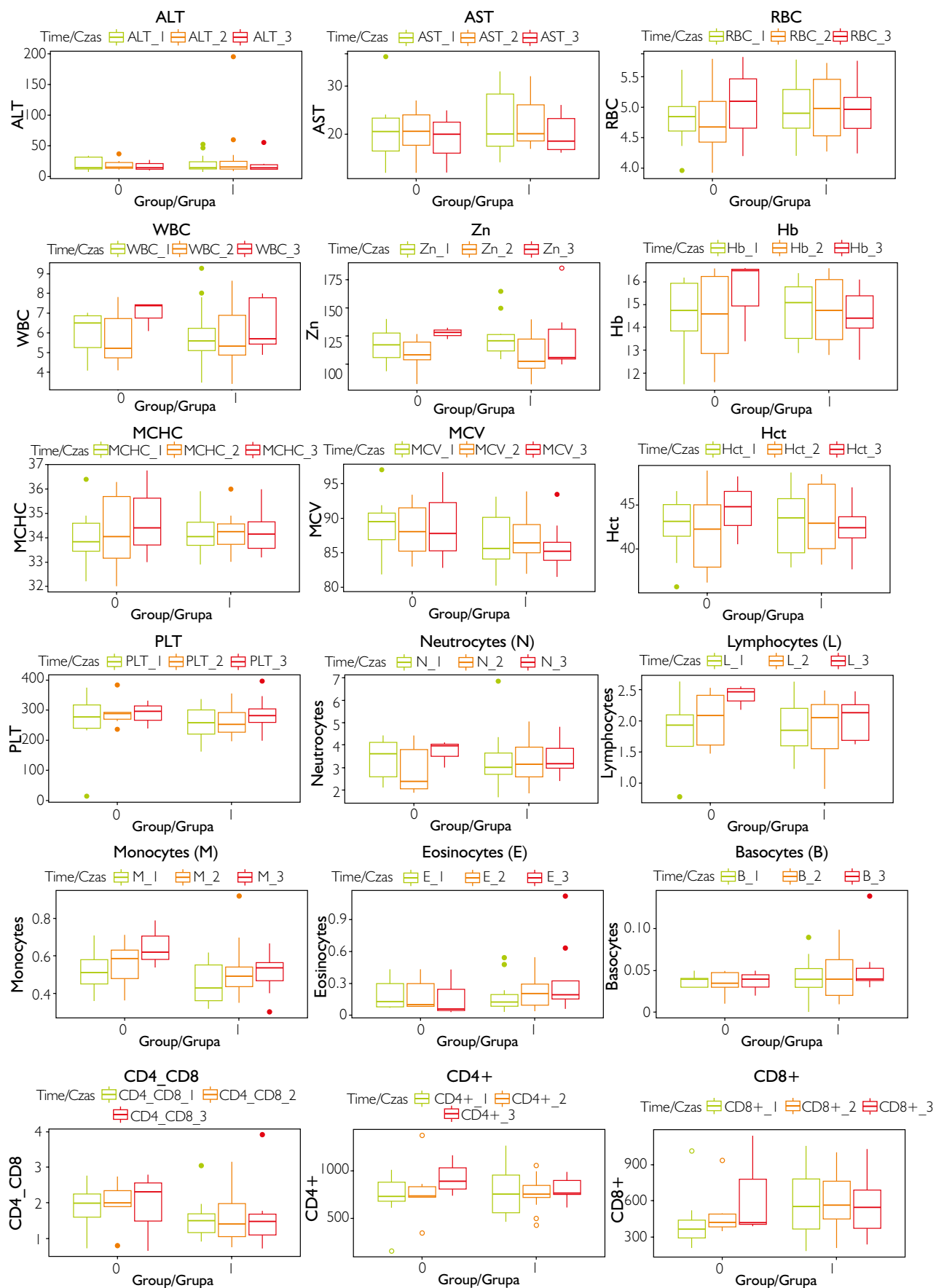


Figure 4. Laboratory parameters in the group treated with bleomycin and cryotherapy; 0 – control group, 1 – study group  
 Rycina 4. Parametry laboratoryjne u pacjentów leczonych bleomycyną i krioterapią; 0 – grupa kontrolna, 1 – grupa badana

no-modulating (e.g. intralesional *Candida* antigen injections, topical imiquimod, immunotherapy), antiproliferative (e.g. bleomycin, vitamin D analogues, podophyllin, podophyllotoxin, 5-fluorouracil) and antiviral therapies (e.g. intralesional cidofovir or acyclovir) [3].

Efficacy of intralesional bleomycin in the treatment of resistant viral warts based on the previous studies varies between 13% and 99% [15–17]. As the drug is hydrophilic, its administration with local anaesthetics (e.g. lidocaine), which causes cell membrane disruption and bleomycin uptake, was found to correlate with improved treatment results and thus was implemented in the current study [18]. In the study group we observed 100% treatment efficacy.

In addition to clinical assessment, we have used dermoscopy to monitor the treatment effectiveness. Dermoscopy is a useful method that allows for clinical differentiation of viral warts in different anatomical locations, but also has been proved to facilitate treatment monitoring during cryotherapy, radiofrequency and intralesional bleomycin therapy [19–21].

According to the literature review performed by Errichetti [22], main dermoscopic structures of common and plantar warts include dotted and/or linear vessels with white halos, finger-like projections containing elongated blood vessels surrounded by a white halo, thrombosed capillaries (presenting as purple-black dots/lines) and dermatoglyphic/skin furrow interruption. While used in the treatment monitoring, dermoscopy allows to detect these structures and identify subclinical wart remnants that may be responsible for disease recurrence if not treated completely. Similarly in our study dermoscopy allowed us to detect the subclinical wart structures and facilitated differential diagnosis with eschar forming after bleomycin injection (fig. 3).

In the literature, possible adverse effects (AEs) of this intralesional treatment with bleomycin are mentioned including pain (during and following drug administration), burning sensation, erythema and swelling, haematoma, hypo-/hyperpigmentation at the injection site, atrophic/hypertrophic scarring, sclerotic narrowing of the fingertips, restricted interphalangeal joint movement, fingertip gangrene, nail plate deformation, Raynaud's phenomenon, anaphylaxis and flagellate hyperpigmentation [18]. The most frequently reported AE is injection-associated pain, which was present in all treated patients in the current study, however it did not affect patients' decision concerning treatment continuation. Some authors also mentioned skin blackening/eschar formation among side effects, others consider it as a marker of treatment efficacy as it represents decreased blood flow with following wart necrosis and demarcation. Similarly, in the current study we observed this sign

rowicy oraz oznaczenie aktywności aminotransferazy alaninowej i aminotransferazy asparaginianowej. U żadnego pacjenta z grupy badanej i kontrolnej nie wykryto zakażenia HIV na żadnym etapie badania.

Rozkład parametrów laboratoryjnych w grupie badanej i kontrolnej przedstawiono w tabelach 2., 3. i na rycinie 4.

## OMÓWIENIE

Oporne na leczenie brodawki wirusowe stanowią wyzwanie w praktyce klinicznej. Epidemiologia opornych brodawek nie została dotąd dostatecznie zbadana. Według badania przeprowadzonego przez Azis-Jalali i wsp. [11] prawie 72% brodawek okołopaznokciowych i 31% brodawek dłoniowo-podeszwo- wych wykazywało oporność na powszechnie stosowane metody leczenia. Istotne jest, aby szczególnie w przypadku zmian opornych na terapię wykluczyć inne rozpoznania, m.in. nowotwory złośliwe (rak brodawkujący [12], czerniak akralny hiperkeratyczny [13], mięsak nabłonkowy typu dystalnego [14]). Staranna diagnostyka różnicowa ma szczególnie duże znaczenie, jeśli pacjenci byli wcześniej leczeni w innym ośrodku, ponieważ różne stosowane metody leczenia mogą wpływać na faktyczny obraz kliniczny. W przypadku wątpliwości diagnostycznych zalecane jest przeprowadzenie oceny histopatologicznej.

Nie ma uniwersalnego algorytmu postępowania w przypadku brodawek wirusowych opornych na leczenie. Dotychczasowe badania wskazują na różny stopień skuteczności metod niszczących tkankę brodawek (m.in. miejscowo stosowanego kwasu salicylowego, krioterapii, kwasu trójchlorooctowego, laseroterapii CO<sub>2</sub>, wycięcia chirurgicznego), metod o działaniu immunomodulującym (m.in. doogniskowo podawanego antygeny *Candida*, miejscowo stosowanego imikwimodu, immunoterapii), leczenia antyproliferacyjnego (m.in. z zastosowaniem bleomycyny, analogów witaminy D, podofiliny, podofilotoksyny, 5-fluorouracylu) i przeciwwirusowego (m.in. przy wykorzystaniu doogniskowo podawanego cydofowiru lub acyklowiru) [3].

Skuteczność bleomycyny podawanej doogniskowo w leczeniu opornych brodawek wirusowych na podstawie wcześniejszych badań mieści się w przedziale od 13% do 99% [15–17]. Lek ma właściwości hydrofilowe i wykazano, że jego stosowanie wraz z miejscowymi środkami znieczulającymi (np. lidokainą), które powodują rozerwanie błony komórkowej i zwiększanie wchłaniania bleomycyny, wiąże się z poprawą skuteczności leczenia [18]. W związku z tym środki te zastosowano w niniejszym badaniu. W badanej grupie stwierdziliśmy stuprocentową skuteczność leczenia.

in all treated patients, which preceded positive treatment outcomes. We did not observe any serious side effects during the study.

There is no universally accepted monitoring protocol for patients undergoing intralesional bleomycin therapy for viral warts, however previous studies suggest that no laboratory monitoring is needed. Soni *et al.* [23], who studied efficacy and safety of intralesional bleomycin in the treatment of palmo-plantar and periungual warts, did not find differences in routine hemogram, liver function tests, renal function tests and chest X-ray performed before and 3 months after treatment. Similar findings were shown in a study by Kumar *et al.* [24] who found no differences in complete blood counts, liver function tests, and renal function tests before and after 12 weeks of treatment (maximum bleomycin dose applied in one visit in both studies was 2 mg). Mack *et al.* [25] and Chang *et al.* [26] found no significant influence of the drug administered during the vascular malformation sclerotherapy procedure on the immune and liver function parameters and concluded that laboratory assessment is not necessary (maximum doses of 10 mg/visit and 15 mg/visit were applied, respectively). Similarly, in our observation, no significant changes in the monitored laboratory parameters were noted during the study.

In case of resistant, extensive, or recurrent warts, possible known causes of this status should be excluded. Besides congenital causes of immunodeficiency, acquired causes should be considered (HIV infection, malignancy, chemotherapy, biologic therapy, immunosuppressive agents). Zampella and Cohen [3] in their recent article suggest that in case of resistant, recurrent and/or severe viral warts persisting over 2 years, underlying immunodeficiency should be excluded. The authors recommend referral to an immunologist and laboratory assessment including complete blood count, complete metabolic panel, HIV test, quantitative immunoglobulins and flow cytometry.

During the study we have assessed selected risk factors associated with resistant viral warts. It is known that smoking negatively affects immune system function, however previous studies concerning its influence on the course of HPV infections remain inconsistent [27, 28]. In a study by Yorulmaz *et al.* [28] smoking was not confirmed to be a risk factor for common warts. Similarly, in our study none of the patients declared a smoking habit.

None of our patients also had recurring infections, malignancy, or current/past immunosuppression. As resistant viral warts may be a sign of immunodeficiency, we screened the patients for HIV infection. A study by Nuno-Gonzalez *et al.* [29], in which 333 HIV-positive patients were consulted by a derma-

Oprócz oceny stanu klinicznego, efekt terapii oceniliśmy także na podstawie obrazu dermoskopowego. Dermoskopia jest przydatną metodą, która umożliwia kliniczne różnicowanie brodawek wirusowych w różnych lokalizacjach anatomicznych. Wykazano ponadto, że ułatwia monitorowanie przebiegu leczenia prowadzonego metodą krioterapii, radiofrekwencji i bleomycyny podawanej doogniskowo [19–21].

Z przeglądu piśmiennictwa przedstawionego w pracy Errichettiego [22] wynika, że w obrazie dermoskopowym do głównych cech brodawek zwykłych i podeszwowych należą obecność naczyń w kształcie kropek i/lub liniowych z białymi otoczkami, palczastych wypustek zawierających wydłużone naczynia krwionośne z białą otoczką, zmian zakrzepowych w naczyniach włosowatych (widocznych w postaci fioletowo-czarnych kropek lub linii) oraz naruszenie ciągłości dermatoglifów lub układu bruzd skórnych. Dermoskopia stosowana w monitorowaniu leczenia umożliwia wizualizację tych struktur i wykrywanie subklinicznych pozostałości brodawek, które mogą być punktem wyjścia pełnoobjawowego nawotu, jeśli nie zostaną całkowicie usunięte. Podobnie w naszym badaniu ocena dermoskopowa ujawniła subkliniczne struktury typowe dla brodawek i ułatwiła diagnostykę różnicową ze strupami powstałymi po doogniskowym podaniu bleomycyny (ryc. 3).

Na podstawie doniesień literaturowych możliwe zdarzenia niepożądane towarzyszące leczeniu bleomycyną podawaną doogniskowo obejmują: ból (podczas podawania i po podaniu leku), uczucie pieczenia, rumień i obrzęk, powstawanie krwiałków, odbarwienia lub przebarwienia skóry w miejscu wstrzyknięcia, blizny zanikowe lub przerostowe, stwardnienia opuszek palców, zmniejszenie zakresu ruchu w stawach międzypaliczkowych, zgorzel opuszek palców, zniekształcenie płytek paznokciowych, objaw Raynauda, anafilaksję i pigmentację wiciowcową [18]. Najczęściej zgłaszanym zdarzeniem niepożądanym jest ból związany z iniekcją. Występował u wszystkich pacjentów, jednak nie miał wpływu na decyzję o kontynuacji leczenia. Niektórzy autorzy wymieniają przebarwienie i powstawanie strupa wśród działań niepożądanych leczenia. Inni badacze uważają, że są to wyznaczniki skuteczności terapii, ponieważ wskazują na zmniejszony przepływ krwi, który wywołuje martwicę brodawek i ich demarkację od sąsiadującej skóry. Także w opisywanym badaniu objaw ten obserwowano u wszystkich pacjentów poddawanych leczeniu, u których osiągnięto korzystne wyniki terapii. Podczas badania nie zaobserwowaliśmy żadnych ciężkich działań niepożądanych.

Nie ma powszechnie przyjętego protokołu monitorowania pacjentów poddawanych doogniskowemu leczeniu bleomycyną z powodu brodawek wirusowych, ale dotychczasowe badania wska-

tologist, showed that 28.5% of patients had a skin lesion caused by HPV (12.9% common warts, 15.6% genital warts, 8% both). According to Johnston *et al.* [30], HIV-positive patients are 5.2 times likely to develop plantar warts, despite the use of antiretroviral therapy.

HIV increases susceptibility to HPV infection via CD4+ helper T cell depletion [7]. On the other hand, three independent studies failed to confirm the association between the patient's CD4+ count and number, size, or clinical subtype of viral warts in HIV-positive individuals [29, 31, 32].

In contrast, resistant viral warts were diagnosed in patients with selective CD4+ T cell lymphocytopenia [33–36]. In our study one patient from the control group and one patient from the study group had CD4+ T cell lymphocytopenia. In a patient treated with bleomycin, in the second laboratory assessment this result improved and was within a normal range, the patient from the control group was lost to follow-up.

Zinc is a vital trace element, which exerts immunomodulating effects, including activation of Th1-cells and facilitation of cytokine synthesis. Zinc deficiency is postulated to contribute to development of autoimmune and inflammatory skin disorders [37, 38]. Although serum zinc levels are not significantly lower in patients with common warts compared to healthy subjects, zinc deficiency may be conducive to the development of recalcitrant warts. Kazeminejad *et al.* [39] revealed that duration of viral persistence is inversely correlated with serum zinc level. This seems to be in accordance with the results of the trials assessing the effect of oral zinc supplementation both in patients with recurrent and non-recurrent warts. Administration of 10 mg/kg (maximum 600 mg) zinc per day in monotherapy over the course of 2 months to patients with recurrent warts was clinically superior to placebo, demonstrating up to 86.9% complete response rate [40]. One study showed lack of consistency with above-mentioned results: 16% and 12% of patients had complete clearance of warts after zinc therapy (zinc vs. placebo groups, respectively) [41]. It is worth highlighting that contrary to the trial performed by Al-Gurairi *et al.* [40], recruited patients had no zinc deficiency. Furthermore, zinc add-on therapy does not provide any beneficial effect over placebo in patients with non-recurrent warts treated with cryotherapy – complete resolution of warts was noted in 68.4% and 63.9% of patients, respectively [42]. The role of zinc supplementation in the treatment of viral warts has not been fully established yet, however it appears to be effective in treatment of recalcitrant warts and in case of zinc deficiency. In our study, however, we have not found a decreased serum level of zinc in any subject. No significant differences

zują, że kontrola parametrów laboratoryjnych nie jest konieczna. Soni i wsp. [23], badając skuteczność i bezpieczeństwo bleomycyny podawanej doogniskowo w leczeniu brodawek dłoniowo-podeszowych i okołopaznokciowych, nie stwierdzili różnic w podstawowych badaniach morfologii krwi, badaniach czynności wątroby i nerek ani w obrazie rentgenograficznym klatki piersiowej u pacjentów przed leczeniem oraz 3 miesiące po zakończeniu terapii. Także w badaniu przeprowadzonym przez Kumara i wsp. [24] nie odnotowano różnic w wynikach morfologii krwi ani badaniach czynności wątroby i nerek przed leczeniem i po 12 tygodniach terapii (maksymalna dawka bleomycyny stosowana podczas jednej wizyty w obu badaniach wynosiła 2 mg). W badaniach Mack i wsp. [25] oraz Chang i wsp. [26] nie stwierdzono istotnego wpływu leku stosowanego podczas zabiegu skleroterapii malformacji naczyniowych (w dawce maksymalnej odpowiednio 10 mg podczas wizyty i 15 mg podczas wizyty) na parametry układu odpornościowego ani czynność wątroby. Na tej podstawie badacze uznali, że ocena parametrów laboratoryjnych u osób poddawanych leczeniu nie jest konieczna. Podobnie w naszym badaniu nie odnotowaliśmy istotnych zmian w monitorowanych parametrach laboratoryjnych w czasie obserwacji.

W przypadku brodawek opornych na leczenie, rozległych lub nawracających należy wykluczyć potencjalne znane przyczyny takiego stanu. Oprócz wrodzonych przyczyn niedoboru odporności, powinno się uwzględniać także przyczyny nabyte (zakażenie HIV, chorobę nowotworową, chemioterapię, terapię biologiczną, leki immunosupresyjne). Zampella i Cohen [3] w najnowszej pracy postulują, aby u pacjentów z brodawkami opornymi na leczenie, nawracającymi i/lub o ciężkim przebiegu, utrzymującymi się ponad 2 lata wykluczyć niedobór odporności jako przyczynę pierwotną. Autorzy zalecają kierowanie pacjentów do konsultacji immunologicznej oraz wykonywanie badań laboratoryjnych obejmujących pełną morfologię krwi, pełen panel badań metabolicznych, test w kierunku zakażenia HIV, ilościową ocenę immunoglobulin oraz badanie metodą cytometrii przepływową.

W ramach naszego badania oceniano także wybrane czynniki ryzyka związane z opornymi na leczenie brodawkami wirusowymi. Wiadomo, że palenie tytoniu niekorzystnie oddziałuje na czynność układu odpornościowego, jednak wyniki dotychczasowych badań dotyczących wpływu palenia na przebieg zakażenia HPV są niespójne [27, 28]. Yorulmaz i wsp. [28] nie wykazali, aby palenie tytoniu stanowiło czynnik ryzyka sprzyjający rozwojowi brodawek zwykłych. Żaden uczestnik przeprowadzonego przez nas badania również nie zadeklarował palenia tytoniu.

were found between the study and the control group. However, the number of patients in the study was limited, which could affect the results.

## CONCLUSIONS

To our knowledge, this is the first study evaluating the effectiveness of bleomycin in a cohort of Polish patients. The drug showed 100% efficacy in the study group, which, in line with literature data, makes it a worth-considering therapeutic option of resistant warts. Except for pain that occurred during injection, no side effects or laboratory abnormalities were observed. Dermoscopy proved to be effective in clinical evaluation of patients, as it allowed to differentiate wart remnants from eschar observed after bleomycin injection.

Interestingly, in one patient only we observed CD4+ lymphocytopenia at the inclusion stage, and no other risk factors of resistant warts could be identified; however, a relatively small number of patients studied could influence this observation. Thus, according to the authors and based on the literature data, clinical context should be considered in every patient with resistant warts. Immunologist referral and laboratory assessment is recommended if resistant warts are present for more than 2 years, are associated with infections with atypical organisms or present with unusual severity [3].

## ACKNOWLEDGMENTS

The study was funded by the Polish Society of Dermatology Grant for Young Dermatologists (Mini-Grant PTD) awarded to Martyna Sławińska MD, PhD.

## CONFLICT OF INTEREST

The authors declare no conflict of interest.

U żadnego z naszych pacjentów nie stwierdzono także nawracających zakażeń, nowotworu złośliwego ani immunosupresji – ani aktualnie, ani w wywiadzie. Ponieważ oporne na leczenie brodawki wirusowe mogą być oznaką niedoboru odporności, przebadaliśmy również pacjentów w kierunku zakażenia HIV. W badaniu Nuno-Gonzalez i wsp. [29], w którym przeprowadzono konsultację dermatologiczną u łącznie 333 pacjentów zakażonych wirusem HIV, u 28,5% chorych stwierdzono zmiany skórne wywołane przez wirusa HPV (12,9% brodawki zwykłe; 15,6% brodawki narządów płciowych; 8% oba rodzaje brodawek). Johnston i wsp. [30] stwierdzili, że u pacjentów zakażonych HIV występuje 5,2-krotnie zwiększone prawdopodobieństwo wystąpienia brodawek podeszwowych pomimo stosowania terapii antyretrowirusowej.

Zakażenie HIV zwiększa podatność na zakażenie wirusem HPV poprzez zmniejszenie liczby limfocytów T pomocniczych CD4+ [7]. Trzy niezależne badania nie potwierdziły jednak zależności między poziomem limfocytów CD4+ a liczbą, wielkością czy podtypem klinicznym brodawek wirusowych u osób zakażonych HIV [29, 31, 32].

Oporne brodawki wirusowe rozpoznawano natomiast u pacjentów z selektywną limfocytopenią z obniżeniem liczby limfocytów T CD4+ [33–36]. W przeprowadzonym przez nas badaniu u jednego pacjenta z grupy kontrolnej i jednego z grupy badanej wykryto limfocytopenię z niedoborem limfocytów T typu CD4+. U chorego leczonego bleomycyną w drugim badaniu laboratoryjnym wynik ten uległ poprawie i mieścił się w granicach normy, natomiast uczestnika z grupy kontrolnej utracono z obserwacji.

Cynk jest niezbędnym dla organizmu pierwiastkiem śladowym, który ma działanie immunomodulujące, m.in. poprzez aktywację limfocytów Th1 i ułatwienie syntezy cytokin. Postuluje się, że niedobór cynku przyczynia się do rozwoju autoimmunologicznych i zapalnych chorób skóry [37, 38]. Mimo że stężenie cynku w surowicy nie jest znamienne niższe u pacjentów z brodawkami zwykłymi w porównaniu z osobami zdrowymi, jego niedobór może sprzyjać nawrotowym brodawkom wirusowym. Kazeminejad i wsp. [39] ustalili, że czas utrzymywania się brodawek wirusowych wykazuje odwrotną zależność ze stężeniem cynku w surowicy. Obserwacja ta jest zgodna z wynikami badań analizujących wpływ doustnej suplementacji cynkiem u pacjentów z brodawkami zarówno typu nawracającego, jak i nienawracającego. Stwierdzono, że przyjmowanie cynku w dawce 10 mg/kg (maksymalnie 600 mg) na dobę w monoterapii przez 2 miesiące przez pacjentów z nawracającymi brodawkami charakteryzuje się skutecznością wyższą od placebo, osiągając wskaźnik nawet 86,9% całkowitych odpowiedzi na leczenie



[40]. W jednym z badań stwierdzono brak spójności z powyższymi wynikami: całkowity zanik brodawek po terapii cynkiem wystąpił u 16% i 12% pacjentów (odpowiednio w grupie otrzymującej cynk i placebo) [41]. Warto zaznaczyć, że w przeciwieństwie do badania przeprowadzonego przez Al-Gurairi i wsp. [40] wśród pacjentów włączonych do badania nie występował niedobór cynku. Ponadto leczenie cynkiem nie daje korzyści w porównaniu z placebo u pacjentów z brodawkami nienawracającymi leczonych metodą krioterapii – całkowite ustąpienie brodawek obserwowano odpowiednio u 68,4% i 63,9% pacjentów w obu badanych grupach [42]. Skuteczność suplementacji cynkiem w leczeniu brodawek wirusowych nie została w pełni potwierdzona. Wydaje się jednak, że przynosi korzyści w terapii brodawek opornych oraz u pacjentów z niedoborem cynku. W naszym badaniu nie stwierdzono jednak obniżonego stężenia cynku w surowicy u żadnego pacjenta. Nie wykazano istotnych różnic między grupą badaną a kontrolną, należy jednak zaznaczyć, że liczba uczestników badania była ograniczona, co mogło wpłynąć na wyniki.

## WNIOSKI

Według naszej wiedzy jest to pierwsze badanie oceniające skuteczność bleomycyny w leczeniu opornych na terapię brodawek wirusowych w kohorcie polskich pacjentów. W badanej grupie uzyskano pełne wyleczenie u wszystkich pacjentów. Wyniki te są zgodne z piśmiennictwem i wskazują, że metodę tę warto rozważyć w leczeniu opornych brodawek wirusowych. Za wyjątkiem bólu towarzyszącemu doogniskowej iniekcji bleomycyny nie stwierdzono żadnych działań niepożądanych ani odchyień w badaniach laboratoryjnych. Wykazano, że dermoskopia ułatwia ocenę kliniczną pacjentów, ponieważ pozwala odróżnić pozostałości brodawek wirusowych od strupów powstałych po doogniskowym podaniu leku.

Co ciekawe, u jednego pacjenta na etapie włączenia do badania stwierdzono limfocytopenię CD4+. Nie udało się zidentyfikować innych czynników ryzyka warunkujących rozwój brodawek opornych na leczenie. Może to jednak wynikać ze stosunkowo niewielkiej liczby pacjentów objętych badaniem. W związku z tym, zdaniem autorów oraz na podstawie danych z piśmiennictwa, u każdego chorego z brodawkami opornymi należy analizować konkretny kontekst kliniczny. Zaleca się kierowanie pacjentów do konsultacji immunologicznej i diagnostyki laboratoryjnej w przypadkach, w których brodawki odporne na leczenie utrzymują się przez ponad 2 lata lub wiążą się z zakażeniami nietypowymi organizmami lub o nietypowym nasileniu [3].

## PODZIĘKOWANIA

Badanie zostało sfinansowane z grantu Polskiego Towarzystwa Dermatologicznego dla Młodych Naukowców (mini-grantu PTD) przyznanej dr n. med. Martynie Sławińskiej.

## KONFLIKT INTERESÓW

Autorzy nie zgłaszają konfliktu interesów.

## References Piśmiennictwo

1. **Leung L.:** Recalcitrant nongenital warts. *Aust Fam Physician* 2011, 40, 40-42.
2. **Nofal A.A., Elkholy B.M., Abd-Elmonsef E.R., Nofal H.O.:** Triple intralesional antigen immunotherapy versus monoantigen in the treatment of multiple recalcitrant warts. *Dermatol Ther* 2022, 12, 1225-1237.
3. **Zampella J., Cohen B.:** Consideration of underlying immunodeficiency in refractory or recalcitrant warts: a review of the literature. *Skin Health Dis* 2022, 2, e98.
4. **Chin-Hong P.V., Reid G.E., Practice ASTIDCo.:** Human papillomavirus infection in solid organ transplant recipients: guidelines from the American Society of Transplantation Infectious Diseases Community of Practice. *Clin Transplant* 2019, 33, e13590.
5. **Flynn J.M., Andritsos L., Lucas D., Byrd J.C.:** Second malignancies in B-cell chronic lymphocytic leukaemia: possible association with human papilloma virus. *Br J Haematol* 2010, 149, 388-390.
6. **Kim S.C., Schneeweiss S., Liu J., Karlson E.W., Katz J.N., Feldman S., et al.:** Biologic disease-modifying antirheumatic drugs and risk of high-grade cervical dysplasia and cervical cancer in rheumatoid arthritis: a cohort study. *Arthritis Rheumatol* 2016, 68, 2106-2113.
7. **Liu G., Sharma M., Tan N., Barnabas R.V.:** HIV-positive women have higher risk of human papilloma virus infection, precancerous lesions, and cervical cancer. *AIDS* 2018, 32, 795-808.
8. **Wadstrom H., Frisell T., Sparen P., Askling J., group As.:** Do RA or TNF inhibitors increase the risk of cervical neoplasia or of recurrence of previous neoplasia? A nationwide study from Sweden. *Ann Rheum Dis* 2016, 75, 1272-1278.
9. **Lee J.H., Burm J.S., Yang W.Y., Kang S.Y., Byun S.W.:** Treatment of verruca vulgaris in both external auditory canals using bleomycin injections. *Clin Exp Otorhinolaryngol* 2015, 8, 295-297.
10. **Sterling J.C., Gibbs S., Haque Hussain S.S., Mohd Mustapa M.F., Handfield-Jones S.E.:** British Association of Dermatologists' guidelines for the management of cutaneous warts 2014. *Br J Dermatol* 2014, 171, 696-712.
11. **Aziz-Jalali M.H., Ghafarpour G., Rezaei M.R., Heshmatzadeh Behzadi A., Rohani Nasab M., Nilforoushzhadeh M.A.:** Efficacy of intralesional bleomycin in the treatment of resistant warts. *J Skin Stem Cell* 2014, 1, e18875.
12. **Chaabani M., Jaber K., Rabhi F., Abdelli W., Youssef S., Msakni I., et al.:** Verrucous carcinoma of the nail bed: a new case. *Skin Appendage Disord* 2019, 5, 370-373.
13. **McBurney E.I., Herron C.B.:** Melanoma mimicking plantar wart. *J Am Acad Dermatol* 1979, 1, 144-146.
14. **George K., Morren M.A., Christen T., Letovanec I., Christen-Zaech S.:** Distal-type epitheloid sarcoma mimicking a wart in a child: a diagnosis not to be missed. *Pediatr Dermatol* 2021, 38, 187-190.
15. **Lewis T.G., Nydorf E.D.:** Intralesional bleomycin for warts: a review. *J Drugs Dermatol* 2006, 5, 499-504.
16. **Abbas A.Y., Ahmed M.H., Maqdasi H.H.:** The efficacy of intralesional bleomycin in the treatment of recalcitrant warts: an open therapeutic trial in Iraq. *Eur J Mol Clin Med* 2020, 7, 720-728.
17. **Marahatta S., Khadka D.K., Agrawal S., Rijal A.:** Intralesional bleomycin for the treatment of resistant palmoplantar and periungual warts. *Dermatol Res Pract* 2021, 2021, 8655004.
18. **Saitta P., Krishnamurthy K., Brown L.H.:** Bleomycin in dermatology: a review of intralesional applications. *Dermatol Surg* 2008, 34, 1299-1313.
19. **Albalat W., Attwa E., Ebrahim H.M.:** Intralesional cryotherapy versus cryotherapy spray for the treatment of recalcitrant plantar warts: a prospective, randomized study. *J Dermatolog Treat* 2022, 33, 857-863.
20. **Agarwal M., Khunger N., Sharma S.:** A dermoscopic study of cutaneous warts and its utility in monitoring real-time wart destruction by radiofrequency ablation. *J Cutan Aesthet Surg* 2021, 14, 166-171.
21. **Barkat M.T., Abdel-Aziz R.T.A., Mohamed M.S.:** Evaluation of intralesional injection of bleomycin in the treatment of plantar warts: clinical and dermoscopic evaluation. *Int J Dermatol* 2018, 57, 1533-1537.
22. **Errichetti E.:** Dermoscopy in monitoring and predicting therapeutic response in general dermatology (non-tumoral dermatoses): an up-to-date overview. *Dermatol Ther* 2020, 10, 1199-1214.

23. **Soni P., Khandelwal K., Aara N., Ghiya B.C., Mehta R.D., Bumb R.A.:** Efficacy of intralesional bleomycin in palmo-plantar and periungual warts. *J Cutan Aesthet Surg* 2011, 4, 188-191.
24. **Kumar P., Mehta K.S., Mahajan V., Chauhan P.S.:** Therapeutic evaluation of efficacy of intralesional bleomycin in common warts including palmo-plantar and periungual warts: a prospective study. *Int J Res Dermatol* 2019, 5. DOI: <https://dx.doi.org/10.18203/issn.2455-4529.IntJResDermatol20191622>.
25. **Mack J.M., DeHart A.N., Verkamp B., Lewis P.S., Crary S.E.:** Bleomycin sclerotherapy is laboratory monitoring necessary? *J Vasc Anom* 2021, 2, e013.
26. **Chang S.J., Qian L., Yang X., Lee H.Y., Chen H., Ma G., et al.:** Intralesional bleomycin injection for localized verrucous venous malformations. *J Am Acad Dermatol* 2021, 85, 991-992.
27. **Hansen B.T., Hagerup-Jenssen M., Kjaer S.K., Munk C., Tryggvadottir L., Sparen P., et al.:** Association between smoking and genital warts: longitudinal analysis. *Sex Transm Infect* 2010, 86, 258-262.
28. **Yorulmaz A., Tamer E., Kulcu Cakmak S.:** Smoking: is it a risk factor for common warts? *Curr Health Sci J* 2020, 46, 5-10.
29. **Nuno-Gonzalez A., Losa Garcia J.E., Lopez Estebarez J.L., Martin-Rios M.D.:** Human papilloma virus dermatosis in human immunodeficiency virus-positive patients: a 14-year retrospective study in 965 patients. *Med Clin* 2017, 148, 401-404.
30. **Johnston J., King C.M., Shanks S., Khademi S., Nelson J., Yu J., et al.:** Prevalence of plantar verrucae in patients with human immunodeficiency virus infection during the post-highly active antiretroviral therapy era. *J Am Podiatr Med Assoc* 2011, 101, 35-40.
31. **Meberg R., Kenyon E., Bierman R., Loveland L., Barbosa P.:** Characterization of plantar verrucae among individuals with human immunodeficiency virus. *J Am Podiatr Med Assoc* 1998, 88, 442-445.
32. **Mirmirani P., Maurer T.A., Berger T.G., Sands L.P., Chren M.M.:** Skin-related quality of life in HIV-infected patients on highly active antiretroviral therapy. *J Cutan Med Surg* 2002, 6, 10-15.
33. **Stetson C.L., Rapini R.P., Tyring S.K., Kimbrough R.C.:** CD4+ T lymphocytopenia with disseminated HPV. *J Cutan Pathol* 2002, 29, 502-505.
34. **Van Wagoner J.A., Khan D.A.:** Selective CD4+ T cell lymphocytopenia and recalcitrant warts in an 8-year-old child. *Ann Allergy Asthma Immunol* 2001, 87, 373-378.
35. **Moraes-Vasconcelos D., Chuffi-Barros N., Cordeiro E., Grumach A., Duarte A.J.:** T.131. Disseminated common warts in idiopathic cd4 lymphocytopenia patients: response to treatment with interferon-alpha. *Clin Immunol* 2009, 131 Suppl, S90.
36. **Fischer L.A., Norgaard A., Permin H., Ryder L.P., Marquart H., Svejgaard A., et al.:** Multiple flat warts associated with idiopathic CD4-positive T lymphocytopenia. *J Am Acad Dermatol* 2008, 58 (2 Suppl), S37-S38.
37. **Sanna A., Firinu D., Zavattari P., Valera P.:** Zinc status and autoimmunity: a systematic review and meta-analysis. *Nutrients* 2018, 10, 68.
38. **Dhaliwal S., Nguyen M., Vaughn A.R., Notay M., Chambers C.J., Sivamani R.K.:** Effects of zinc supplementation on inflammatory skin diseases: a systematic review of the clinical evidence. *Am J Clin Dermatol* 2020, 21, 21-39.
39. **Kazeminejad A., Jafarpour H., Mirmohammadi L., Isar K.N., Davoodi L.:** Measurement of serum zinc level in adult patients with cutaneous warts and comparison with the healthy control group. *Tehran Univ Med J* 2020, 78, 75-79.
40. **Al-Gurairi F.T., Al-Waiz M., Sharquie K.E.:** Oral zinc sulphate in the treatment of recalcitrant viral warts: randomized placebo-controlled clinical trial. *Br J Dermatol* 2002, 146, 423-431.
41. **Lopez-Garcia D.R., Gomez-Flores M., Arce-Mendoza A.Y., de la Fuente-Garcia A., Ocampo-Candiani J.:** Oral zinc sulfate for unresponsive cutaneous viral warts: too good to be true? A double-blind, randomized, placebo-controlled trial. *Clin Exp Dermatol* 2009, 34, e984-e985.
42. **Mahmoudi H., Ghodsi S.Z., Tavakolpour S., Daneshpazhooh M.:** Cryotherapy plus oral zinc sulfate versus cryotherapy plus placebo to treat common warts: a double blind, randomized, placebo-controlled trial. *Int J Womens Dermatol* 2018, 4, 87-90.

**Received:** 9.09.2022

**Accepted:** 1.11.2022

**Otrzymano:** 9.09.2022 r.

**Zaakceptowano:** 1.11.2022 r.

---

#### How to cite this article

Sławińska M., Żółkiewicz J., Pastuszek K., Zawadzka K., Sikorska M., Nowicki R.J., Sobjanek M.: Efficacy of intralesional bleomycin in treatment resistant viral warts. *Dermatol Rev/Przegl Dermatol* 2022, 109, 272-290. DOI: <https://doi.org/10.5114/dr.2022.123983>.