

Submitted: 04.10.2016  
Accepted: 18.10.2016

## Comparison of voiding cystourethrography and urosonography with second-generation contrast agents in simultaneous prospective study

Porównanie cystouretrografii mikcyjnej i sonocystografii mikcyjnej z użyciem ultrasonograficznego środka kontrastującego drugiej generacji w badaniu prospektywnym

Maciej Piskunowicz<sup>1\*</sup>, Dominik Świętoń<sup>1\*</sup>, Dorota Rybczyńska<sup>1</sup>,  
Piotr Czarniak<sup>2</sup>, Arkadiusz Szarmach<sup>1</sup>, Mariusz Kaszubowski<sup>3</sup>,  
Edyta Szurowska<sup>1</sup>

<sup>1</sup> Department of Radiology, Medical University of Gdańsk, Poland

<sup>2</sup> Department of Paediatrics, Nephrology and Hypertension, Medical University of Gdańsk, Poland

<sup>3</sup> Institute of Statistics, Department of Economic Sciences, Faculty of Management and Economics, Gdańsk University of Technology, Poland

Correspondence: Maciej Piskunowicz, Department of Radiology, Medical University of Gdańsk, Dębinki 7, 80-291 Gdańsk, Poland, tel./fax: +48 58 349 36 80, e-mail: mpiskunowicz@wp.pl

\* M. Piskunowicz and D. Świętoń contributed equally to this work and are considered co-first authors.

DOI: 10.15557/JoU.2016.0034

### Key words

vesicoureteral reflux,  
voiding  
cystourethrography,  
voiding  
urosonography,  
ultrasound contrast  
agent,  
SonoVue

### Abstract

**Background:** The invasiveness and exposure to radiation in voiding cystourethrography led to the introduction of alternative methods of diagnosis of vesicoureteral reflux, including contrast enhanced voiding urosonography. While there is a limited number of studies comparing these methods using new generation ultrasound contrast agents, none of them compared both methods simultaneously. This study is aimed at assessing agreement between contrast enhanced voiding urosonography with second-generation ultrasound contrast agents and voiding cystourethrography. **Methods:** From April 2013 to May 2014, 83 children (37 female and 46 male), mean age 3.5 years, age range from 1 month to 17.5 years, underwent prospective simultaneous assessment by contrast enhanced voiding urosonography and voiding cystourethrography, with a total of 166 uretero-renal units evaluated. **Results:** The sensitivity of voiding cystourethrography and contrast enhanced voiding urosonography were comparable, amounting to 88%, however, neither reached 100% for the entire studied population. The negative predictive value of voiding urosonography and voiding cystourethrography was 97%, and there was no difference between both methods. **Conclusion:** Voiding cystourethrography and contrast enhanced voiding urosonography are comparable methods in diagnosis of vesicoureteral reflux, and can be performed alternatively. However, some limitations of contrast enhanced voiding urosonography must be remembered.

**Słowa kluczowe**

odpływ  
pęcherzowo-  
moczowodowy,  
sonocystografia  
mikcyjna,  
ultrasonograficzne  
środki kontrastujące,  
SonoVue

**Streszczenie**

**Wprowadzenie:** Negatywne skutki promieniowania jonizującego wykorzystywanego do badań cystouretrografii mikcyjnej wymuszają poszukiwanie alternatywnych metod diagnostycznych. Takim badaniem może być sonocystografia mikcyjna z użyciem ultrasonograficznych środków kontrastujących. Liczba prac porównujących klasyczne badanie cystouretrografii mikcyjnej i badanie ultrasonograficzne z użyciem środków kontrastujących drugiej generacji jest jednak niewielka. Dotąd nie opublikowano pracy, która porównałaby jednocześnie obie metody w diagnostyce odpływów pęcherzowo-moczowodowych. Prezentowana praca ma na celu ocenę zgodności między badaniem ultrasonograficznym z użyciem środków kontrastujących drugiej generacji i badaniem cystouretrografii mikcyjnej. **Materiał i metody:** W okresie od kwietnia 2013 do maja 2014 roku jednocześnie badanie ultrasonograficzne z użyciem środków kontrastujących drugiej generacji i cystouretrografii mikcyjnej wykonano u 83 dzieci (37 dziewczynek i 46 chłopców, średnia wieku 3,5 roku, zakres wieku od 1 miesiąca do 17,5 roku). Prospektywnej ocenie zostało poddanych 166 jednostek moczowodowo-nerkowych. **Wyniki:** W badaniu wykazano podobną czułość obu metod diagnostycznych w diagnostyce odpływów pęcherzowo-moczowodowych, na poziomie 88%, żadna z metod nie osiągnęła wyniku 100%. Ujemna wartość predykcyjna dla obu metod wyniosła 97% i nie wykazano żadnej istotnej różnicy pomiędzy obiema metodami w zakresie diagnostyki odpływów pęcherzowo-moczowodowych. **Wniosek:** Obie metody wykazały podobną czułość w ocenie odpływów pęcherzowo-moczowodowych. Należy jednak pamiętać o możliwych ograniczeniach badania ultrasonograficznego z użyciem środków kontrastujących drugiej generacji w diagnostyce fazy mikcyjnej u niespokojnych, płaczących w trakcie badania dzieci.

**Background**

Vesicoureteral reflux (VUR) is one of the most important contributors to kidney scarring, chronic kidney disease and end-stage renal disease, with the prevalence of 30–50% in pediatric and 20% in adult population<sup>(1-3)</sup>. Over the years, the number of indications for voiding cystourethrography (VCUG) has decreased as a result of its potential radiation-related side effects<sup>(4)</sup>. With the introduction of low-dose pulsed fluoroscopy ionizing radiation was reduced significantly, however it is still present<sup>(5,6)</sup>.

In the late 1990s, a promising alternative method for VCUG, lacking ionizing radiation, was introduced, namely contrast enhanced voiding urosonography (ce-VUS)<sup>(7,8)</sup>. While the majority of previous studies used first-generation ultrasound contrast agents (UCAs), currently only second-generation UCAs are available for clinical use. The two generations of UCAs significantly differ regarding their physical properties influencing the examination technique and results.

There is a limited number of publications that support the potential role of second-generation contrast agents in diagnosis and management of VUR in children<sup>(9-14)</sup>. Previous studies have proved that ce-VUS is a highly sensitive and radiation-free diagnostic tool for VUR imaging in children. Nonetheless the major limitation of all previous studies was a lack of simultaneous performance of both procedures, influencing the final results. In contrast, our prospective study is the first to compare the sensitivity and feasibility of both methods, VCUG and ce-VUS, in addition to the simultaneous use of second-generation UCAs.

**The aim of the study**

1. To assess the sensitivity of ce-VUS with second generation UCAs in the diagnosis of VUR in children.

**Wstęp**

Odpływy pęcherzowo-moczowodowe (OPM) są jednym z najważniejszych czynników przyczyniających się do powstawania blizn nerek, przewlekłej niewydolności nerek i schyłkowej niewydolności tego narządu. Częstość występowania OPM u dzieci z uszkodzeniem nerek szacuje się na 30–50%, a w populacji osób dorosłych na 20%<sup>(1-3)</sup>. Z biegiem lat liczba wskazań do wykonywania cystouretrografii mikcyjnej (CUM) zmniejszyła się głównie z powodu ryzyka związanego z promieniowaniem jonizującym<sup>(4)</sup>. Wprowadzenie fluoroskopii impulsowej zredukowało znacząco dawkę promieniowania, ale ograniczenia wynikające z użycia promieniowania rentgenowskiego pozostały<sup>(5,6)</sup>.

W końcu lat 90. pojawiła się obiecująca alternatywa dla badania CUM, metoda pozbawiona udziału promieniowania jonizującego – sonocystografia mikcyjna (*contrast-enhanced voiding urosonography*, ce-VUS)<sup>(7,8)</sup>. Przez wiele lat do badań ce-VUS używane były ultrasonograficzne środki kontrastujące (*ultrasound contrast agents*, UCA) pierwszej generacji, które nie są już dostępne i zostały obecnie zastąpione przez UCA drugiej generacji. Obie generacje UCA znacznie różni się właściwościami fizykochemicznymi, co ma duży wpływ na technikę badań i uzyskiwane wyniki.

Liczba publikacji dotyczących diagnostyki OPM za pomocą badań ce-VUS u dzieci nie jest duża<sup>(9-14)</sup>. Dotychczasowe prace podkreślają przydatność badania ce-VUS w diagnostyce OPM w populacji pediatrycznej, szczególnie jego wysoką czułość i brak promieniowania jonizującego. Jednakże wszystkie one mają ograniczenie w postaci różnoczasowego wykonania obu procedur, co może mieć istotny wpływ na otrzymywane wyniki. W prezentowanej pracy dzięki jednoczasowemu wykonaniu obu badań możliwa była obiektywna ocena przydatności i czułości obu metod w diagnostyce OPM u dzieci.

2. To evaluate agreement between VCUg and ce-VUS in diagnosing VUR in children.

## Methods

From April 2013 to May 2014, 83 children (37 female and 46 male), mean age 3.5 years, age range from 1 month to 17.5 years underwent prospective simultaneous assessment with ce-VUS and VCUg. The examinations were performed without sedation. The study protocol was approved by the ethics committee. Parents/legal guardians were informed about the study protocol and methodology prior to the examination. Informed written consent was obtained from all patients.

The inclusion criteria for reflux examination included recurrent urinary tract infections, sonographically diagnosed dilatation of the urinary collecting system, suspicion of reflux nephropathy, follow-up of VUR and neurogenic bladder. All children were admitted by a pediatric nephrologist or urologist. All children received prophylactic antibiotic therapy in accordance to the nephrologist's recommendations.

The patients were catheterized transurethrally under aseptic conditions with 6F–10F feeding tubes lubricated with lidocaine hydrochloride anesthetic gel (Xylocaine). After catheterization the bladder was completely emptied.

A plastic bottle containing 250 ml of saline solution (sodium chloride 0.9%) pre-warmed to 32°C, 0.5 ml of SonoVue® and 30 ml of Visipaque (Iodixanolum, GE Healthcare A.S, Ireland) was connected through a drip system to the catheter, and placed about 80 cm above the examination table.

The solution of contrast agents for clinical use was prepared shortly before the exam under aseptic conditions. A pre-warmed plastic bottle containing 0.9% saline was filled with iodine contrast agent, followed by 0.5 ml of SonoVue®. The mixture was gently shaken several times, until it appeared homogenous.

Before the examination, the solution of saline and both contrast media was examined 'in vitro' to check for the presence of any unwanted particle formation. Immediately after reconstitution, 5 ml of solution (prepared in the same manner as for the clinical examination) were added to five Petri dishes. From each Petri dish one test sample was taken after 1 min, 2 min, 3 min, 5 min, and 10 min, and viewed under microscope with standard magnification, with no precipitates seen.

The total volume of the bladder was calculated using Koff's formula: volume in milliliters = (age in years + 2) × 30<sup>(15)</sup>. Filling of the bladder was performed until the child had to void, or the calculated volume was reached, or the dripping speed of infusion slowed down due to back pressure.

Ce-VUS and VCUg were performed at the same time in one cycle. The child was in the supine position, with both

## Cel badania

1. Ocena czułości badań ce-VUS z użyciem UCA drugiej generacji i badania CUM w diagnostyce OPM u dzieci.
2. Ocena zgodności między badaniami ce-VUS i CUM w diagnostyce OPM u dzieci.

## Materiał i metody

Od kwietnia 2013 roku do maja 2014 roku u 83 dzieci (37 dziewczynek i 46 chłopców, średni wiek 3,5 roku, przedział wiekowy od 1 miesiąca do 17,5 roku) wykonano prospektywne, jednoczesne badanie ce-VUS/CUM w celu oceny OPM. Badania przeprowadzono bez sedacji. Protokół badań został zatwierdzony przez komisję bioetyczną. Rodzice/opiekunowie prawni zostali poinformowani przed wykonaniem badania o jego protokole i metodologii. Od wszystkich uzyskano świadomą pisemną zgodę na udział dzieci w badaniu.

Kryteria włączenia do badań obejmowały: nawracające infekcje dróg moczowych, sonograficznie zdiagnozowane poszerzenie układów kielichowo-miedniczkowych, podejrzenie nefropatii refluksowej oraz ocenę w przypadku podejrzenia OPM w pęcherzu neurogenym. Wszystkie dzieci zostały skierowane na badanie przez pediatrę nefrologa lub urologa. Wszystkie otrzymały profilaktyczną antybiotykoterapię zgodnie z zaleceniami lekarzy kierujących.

Pacjenci zostali zacewnikowani w warunkach aseptycznych cewnikami o rozmiarach 6F–10F z użyciem żelu znieczulającego (zawierającego chlorowodorek lidokainy). Po cewnikowaniu pęcherz moczowy został całkowicie opróżniony.

Plastikowa butelka, zawierająca 250 ml roztworu soli (chlorku sodu 0,9%), ogrzanego wstępnie do temp. 32°C, 0,5 ml SonoVue® i 30 ml jodowego środka ultrasonograficznego Visipaque (Iodixanolum GE Healthcare AS, Irlandia) była połączona przez system wlewu kroplowego z cewnikiem i umieszczona około 80 cm nad stołem.

Roztwór środków kontrastujących został przygotowany tuż przed badaniem w warunkach aseptycznych. Do wstępnie ogrzanej do 32°C plastikowej butelki zawierającej 0,9-procentowy roztwór soli fizjologicznej dodano jodowy środek kontrastujący oraz 0,5 ml SonoVue®. Mieszaninę delikatnie wstrząsnięto kilka razy, dopóki nie stała się jednorodna.

Przed badaniem roztwór soli fizjologicznej i oba środki kontrastujące przetestowano *in vitro* w celu sprawdzenia możliwości tworzenia się niepożądanych agregatów cząstek „kłaczkowania”. W ten sam sposób jak do badania klinicznego przygotowano mieszaninę środków kontrastujących. Następnie do 5 płytek Petriego dodano po 5 ml roztworu. Z każdej z płytek Petriego pobierano jedną próbkę do testu po 1, 2, 3, 5 i 10 minutach, po czym badano je pod mikroskopem w standardowym powiększeniu. Podczas badania nie stwierdzono agregacji w obrębie roztworu.

kidneys, the bladder, and the lower ureter scanned alternately during continued filling and voiding, using the contrast enhanced ultrasound option. The catheter was removed during voiding. VCUG was performed without continuous real-time fluoroscopic monitoring, so the person conducting ce-VUS was blind to VCUG results. Spot films were taken after filling the bladder (visible on ultrasound), and during the voiding phase.

The urethra was assessed in most cases using x-ray in an attempt to avoid additional catheterization for the ce-VUS examination, thus simultaneous assessment was technically impossible. The staff performing the procedure was protected against radiation by Personal Protective Equipment. The diagnosis of reflux was based on the appearance of high echogenicity microbubbles in the ureter or pelvicalyceal system. VCUG reflux grading was based on International System of Radiographic Grading of VUR<sup>(16)</sup>. In ce-VUS reflux grading system was adopted according to the system for VCUG<sup>(17)</sup>.

All subjects underwent a baseline gray-scale US examination of the urinary tract in the supine position. All US examinations were performed using Voluson E8 (GE Medical Systems, Milwaukee, WI, USA); 4–8 MHz convex and 7–12 MHz linear probes or Aloka α6 (Aloka, Hitachi-Aloka Medical, Ltd, Japan); 5.0–8.0 MHz convex and 8.0–12.0 MHz linear probes.

## Statistics

Since there is no “gold standard” in the diagnosis of VUR (false negatives results could occur), final diagnosis (FD) was established as the reference method. In particular, the patient was considered as having vesicoureteral reflux when the presence of VUR was detected by either of the compared methods (ce-VUS or VCUG). This approach seems to be correct, since both methods do not provide false positives results (type I error). Therefore, the analysis was reduced to calculations of sensitivity, as specificity would result as 100%.

Statistical analysis was performed with Statistica software (version 10.0; Statsoft, Inc.; Tulsa, OK, USA). The level of significance was set at  $\alpha=0.05$ . The results of recognition by VCUG, ce-VUS and FD were presented by summary frequency tables. Agreement between VCUG and ce-VUS methods was determined by the value of Cohen's kappa coefficient. Test of independence between the side of the kidney and the final diagnosis of VUR was implemented with the use of Yates Chi-square statistics. Sensitivity was set for VCUG and ce-VUS separately for left and right kidney, and enhanced with negative predictive values.

## Results

No complications and side-effects of simultaneous intravesical application of the two contrast agents were observed.

Całkowita objętość pęcherza została obliczona za pomocą wzoru Koffa: objętość w mililitrach = (wiek w latach + 2)  $\times$  30<sup>(15)</sup>. Napełnianie pęcherza trwało do czasu, aż dziecko zgłosiło potrzebę mikcji, uzyskano obliczoną objętość lub szybkość infuzji została znacznie zwolniona z powodu przeciwi ciśnienia.

Badania ce-VUS i CUM wykonano jednocześnie w jednym cyklu. U dziecka leżącego na wznak oceniano na przemian podczas napełniania pęcherza oraz mikcji obie nerki, pęcherz moczowy i dolne odcinki moczowodów. Cewnik był usuwany tuż przed rozpoczęciem mikcji. Badanie CUM wykonywano bez ciągłego monitorowania w badaniu fluoroskopowym, dzięki czemu osoba przeprowadzająca badanie ce-VUS nie znała wyników badania CUM. Badanie ce-VUS zostało udokumentowane krótkimi pętlami filmowymi nagrywanymi podczas napełniania pęcherza moczowego i mikcji.

Cewka moczowa została oceniona w większości przypadków w badaniu rentgenowskim, aby uniknąć dodatkowej katetyzacji do badania ce-VUS. Lekarze wykonujący badania byli chronieni przed promieniowaniem jonizującym za pomocą środków ochrony osobistej. Rozpoznanie OPM w badaniu ce-VUS było oparte na uwidocznieniu silnie hiperechogenicznych mikropęcherzyków ultrasonograficznego środka kontrastującego w obrębie moczowodu/moczowodów lub układu kielichowo-miedniczkowego nerek. Ocena stopnia odpływu w badaniu CUM została oparta na „International System of Radiographic Grading of VUR”<sup>(16)</sup>. Do oceny stopnia odpływu w badaniu ce-VUS zaadaptowano 5-stopniową skalę z klasycznego badania CUM<sup>(17)</sup>.

U wszystkich dzieci wykonano badanie ultrasonograficzne układu moczowego w pozycji leżącej z oceną w skali szarości. Wszystkie badania wykonano z użyciem aparatu Voluson E8 (GE Medical Systems, Milwaukee, WI, USA), głowicą konweksową o częstotliwości 4–8 MHz oraz liniową o częstotliwości 7–12 MHz, lub aparatu Aloka α6 (Aloka Hitachi-Aloka Medical Ltd, Japonia), głowicą konweksową o częstotliwości 5–8 MHz oraz liniową o częstotliwości 8–12 MHz.

## Statystyka

Ponieważ w diagnostyce OPM nie istnieje metoda będąca „złotym standardem” (mogą wystąpić fałszywie ujemne wyniki), ostateczne rozpoznanie (OR) ustanowiono metodą referencyjną. Oznacza to, że jeśli w jednej lub obu metodach (ce-VUS lub/i CUM) stwierdzono u pacjenta OPM, zostało to uznane za rozpoznanie ostateczne. Takie podejście wydaje się poprawne, ponieważ obie metody nie dają fałszywie dodatnich wyników (błąd typu I). W związku z tym analizę ograniczono do obliczeń czułości, ponieważ swoistość w takim przypadku zawsze wynosi 100%.

Analizę statystyczną przeprowadzono za pomocą oprogramowania Statistica (wersja 10.0; StatSoft, Inc., Tulsa, OK, Stany Zjednoczone). Poziom istotności stanowi wartość  $\alpha = 0,05$ . Rezultaty rozpoznania OPM na podstawie badań CUM, ce-VUS oraz ostatecznego rozpoznania przedstawio-

	Right kidney Prawa nerka - 0	Left kidney Lewa nerka - 1	Total Ogółem
Right kidney Prawa nerka - 0	57	9	66
	68.7%	10.8%	79.5%
Left kidney Lewa nerka - 1	10	7	17
	12.0%	8.4%	20.5%
Total Ogółem	67	16	83
	80.7%	19.3%	100.0%

0 – vesicoureteral reflux (VUR) negative, 1 – VUR positive  
0 – brak odpływu pęcherzowo-moczowodowego (OPM), 1 – występowanie OPM

Tab. 1. Frequency distribution of the final imaging diagnosis

Tab. 1. Rozkład częstości końcowego rozpoznania w badanej grupie

The diagnosis of VUR was established in 33/166 uretero-renal units (20%), in 16 cases to the right kidney and in 17 to the left kidney (Tab. 1). There was no significant difference between the sides of renal reflux ( $p > 0.05$ ) (Tab. 2). The grading of the diagnosed refluxes is presented in Table 3.

VUR was not detected by ce-VUS, but identified by VCUG in 4 uretero-renal units, (3 of them were grade 2 and 1 grade 1). 4 uretero-renal units were diagnosed only in ce-VUS (2 of them were grade 2 and 2 grade 1) (Tab. 4). The distribution of the results of each method compared with the final diagnosis (FD) is described in Table 5 and Table 6.

The agreement between ce-VUS and VCUG in the diagnosis or exclusion of VUR reached more than 95% (Tab. 7), and using Landis and Koch interpretation of Cohen's kappa coefficient (0.83) it is "nearly perfect" (18).

Assuming that VUR detected by both methods was a true-positive result, and no reflux found by either method was representative of a true negative, the sensitivity of ce-VUS and VCUG for detection of VUR amounted to 87.9% for each method.

The negative predictive value of ce-VUS and VCUG was 97%, and there was no difference between both methods. The detailed results are presented in Table 8.

	Grade 1 Stopień 1	Grade 2 Stopień 2	Grade 3 Stopień 3	Grade 4 Stopień 4	Grade 5 Stopień 5
Number of URU Liczba JMN	4	13	7	9	0

URU – uretero - renal units  
JMN – jednostka moczowodowo-nerkowa

Tab. 3. Grading of vesicoureteral reflux diagnosed

Tab. 3. Stopnie zdiagnozowanych przypadków odpływu pęcherzowo-moczowodowego

	$\chi^2$ Yatesa	df	p
Male Mężczyźni	0.29	df = 1	p = 0.592
Female Kobiety	6.55	df = 1	p = 0.010

df – degrees of freedom  
df – liczba stopni swobody

Tab. 2. Independence test for the left kidney vs right kidney based on the final diagnosis of vesicoureteral reflux

Tab. 2. Test niezależności dla nerki lewej i prawej oparty na ostatecznym rozpoznaniu odpływu pęcherzowo-moczowodowego

no w tabelach. Zgodność między metodami CUM i ce-VUS została ustalona na podstawie wartości współczynnika  $\kappa$  Cohena. Test niezależności pomiędzy stroną położenia nerki a ostatecznym rozpoznaniem OPM przeprowadzono przy pomocy testu statystycznego  $\chi^2$  w modyfikacji Yatesa. Czułość została ustalona dla badania CUM i ce-VUS osobno dla lewej i prawej nerki, dla których dodatkowo obliczono wartości predykcyjne ujemne.

## Wyniki

W badanej grupie dzieci nie stwierdzono powikłań i działań niepożądanych, które mogłyby być następstwem zastosowania środków kontrastujących użytych do badań.

OPM rozpoznano w 33 na 166 jednostek moczowodowo-nerkowych (JMN) (20%) – w 16 przypadkach zanotowano OPM do prawej nerki, a w 17 do nerki lewej (tab. 1). Nie było istotnej statystycznie różnicy pomiędzy odpływem pęcherzowo-moczowodowym do prawej i lewej nerki ( $p > 0,05$ ) (tab. 2). Ocenę stopnia zdiagnozowanych OPM przedstawiono w tab. 3.

	ce-VUS – 0	ce-VUS – 1	Total Ogółem
VCUG CUM - 0	133	4	137
	80.1%	2.4%	82.5%
VCUG CUM - 1	4	25	29
	2.4%	15,06%	17.5%
Total Ogółem	137	29	166
	82.5%	17.5%	100.0%

0 – vesicoureteral reflux (VUR) negative; 1 – VUR positive  
0 – brak odpływu pęcherzowo-moczowodowego (OPM), 1 – występowanie OPM

Tab. 4. Frequency distribution of the final diagnosis of both methods: voiding cystourethrography (VCUG) and ce-VUS

Tab. 4. Częstość rozkładu rozpoznania ostatecznego dla obu metod: cystourethrografii mikcyjnej (CUM) i sonocystografii mikcyjnej (ce-VUS)

	Final diagnosis Ostateczne rozpoznanie - 0	Final diagnosis Ostateczne rozpoznanie - 1	Total Ogółem
<b>VCUG</b>			
CUM - 0	133	4	137
	80.1%	2.4%	82.5%
<b>VCUG</b>			
CUM - 1	0	29	29
	0.0%	17.5%	17.5%
<b>Total</b>			
Ogółem	133	33	166
	80.1%	19.9%	100.0%

0 – vesicoureteral reflux (VUR) negative; 1 – VUR positive  
0 – brak odpływu pęcherzowo-moczowodowego (OPM), 1 – występowanie OPM

**Tab. 5.** Summary frequency distribution of voiding cystourethrography (VCUG) results vs. final diagnosis

**Tab. 5.** Rozkład wyników cystourethrografii mikcyjnej (CUM) względem rozpoznania ostatecznego

In two cases with negative VCUG results diagnosis with ce-VUS was impossible due to the damaging of microbubbles of the contrast agent in constantly crying children. There were technical difficulties to correctly perform VCUG and ce-VUS in 5 children, mainly due to problems with achieving the voiding phase. In one case, voiding could be achieved only in the upright position, while in 4 cases spot films were not technically excellent, and not fully diagnostic during ce-VUS/VCUG.

## Discussion

Ce-VUS, introduced in the early 1990s was originally thought to be a promising alternative method for classical VCUG. The short half-life and quite fast contrast destruction substantially limited the use of this method. However, the methodology of ce-VUS has changed over the last decade, especially due to the contrast agents now used for examination. Indeed, the second-generation UCAs have been recently introduced for common clinical use, replacing the older contrast agents including Levovist (Bayer-Schering Pharma, Berlin, Germany) which was commonly used in ce-VUS, but has been recently

	Final diagnosis Ostateczne rozpoznanie - 0	Final diagnosis Ostateczne rozpoznanie - 1	Total Ogółem
<b>ce-VUS</b>			
- 0	133	4	137
	80.1%	2.4%	82.5%
<b>ce-VUS</b>			
- 1	0	29	29
	0.0%	17.5%	17.5%
<b>Total</b>			
Ogółem	133	33	166
	80.1%	19.9%	100.0%

0 – vesicoureteral reflux (VUR) negative; 1 – VUR positive  
0 – brak odpływu pęcherzowo-moczowodowego (OPM), 1 – występowanie OPM

**Tab. 6.** Summary frequency distribution of contrast-enhanced voiding urosonography (ce-VUS) results vs. final diagnosis

**Tab. 6.** Rozkład wyników sonocystografii mikcyjnej (ce-VUS) względem rozpoznania ostatecznego

Badanie ce-VUS było fałszywie ujemne w przypadku czterech JMN, w których OPM był widoczny w badaniu CUM (w trzech uwidoczniono odpływ 2. stopnia, a w jednej 1. stopnia). Odpływ pęcherzowo-moczowodowy zdiagnozowany jedynie w badaniu ce-VUS stwierdzono w czterech JMN (w dwóch uwidoczniono odpływ 2. stopnia, a w dwóch 1. stopnia) (tab. 4). Rozkład wyników dla każdej metody w porównaniu z ostatecznym rozpoznaniem został przedstawiony w tab. 5 i 6.

Zgodność między badaniami ce-VUS i CUM w rozpoznaniu lub wykluczeniu OPM osiągnęła ponad 95% (tab. 7); obliczony metodą Landisa i Kocha współczynnik  $\kappa$  Cohena osiągnął wartość 0,83, co jest wartością „prawie doskonałą”<sup>(18)</sup>.

Przy założeniu, że wykrycie OPM przez obie metody było prawdziwie dodatnim wynikiem, a niewykrycie go przez obie metody reprezentowało wynik prawdziwie ujemny, czułość obu metod w przypadku wykrycia OPM wyniosła 87,9% dla każdej z nich.

Recognition	Cohen's $\kappa$ Współczynnik $\kappa$ Cohena	Std. Err. Błąd średni	Agreement Zgodność	Expected agreement Oczekiwana zgodność	p-value Wartość p
<b>VCUG vs ce-VUS</b> CUM vs ce-VUS	0.833	0.078	95.18%	71.18%	0.000
<b>VCUG vs ce-VUS for left kidney</b> CUM vs ce-VUS lewej nerki	0.881	0.109	96.39%	69.56%	0.000
<b>VCUG vs ce-VUS for right kidney</b> CUM vs ce-VUS prawej nerki	0.779	0.109	93.98%	72.70%	0.000

**Tab. 7.** Agreement of voiding cystourethrography (VCUG) and contrast-enhanced voiding urosonography (ce-VUS) in establishing final diagnosis

**Tab. 7.** Zgodność między cystourethrografią mikcyjną (CUM) i sonocystografią mikcyjną (ce-VUS) w rozpoznaniu odpływu pęcherzowo-moczowodowego

		LK + RK	LK	RK
VCUG CUM	Sensitivity Czułość	87.9%	100.0%	75.0%
	NPV	97.1%	100.0%	94.4%
ce-VUS	Sensitivity Czułość	87.9%	82.3%	93.7%
	NPV	97.1%	95.6%	98.5%

RK – right kidney, LK – left kidney, NPV – negative predictive value  
RK – prawa nerka, LK – lewa nerka, NPV – ujemna wartość predykcyjna

**Tab. 8.** Distribution of sensitivity and negative predictive value of voiding cystourethrography (VCUG) and contrast-enhanced voiding urosonography (ce-VUS)

**Tab. 8.** Rozkład czułości i ujemnej wartości predykcyjnej cystourethrografii mikcyjnej (CUM) i sonocystografii mikcyjnej (ce-VUS)

withdrawn from the market by the producer. In comparison to the second generation UCAs, the first UCA generation was not durable, and the results were highly dependent on the agent's concentration level in the bladder<sup>(19)</sup>.

There are two major limitations of the use of second-generation UCAs in pediatric population, namely off-label use in the population, and the limited number of studies evaluating the sensitivity and specificity of this method<sup>(9-12,20)</sup>. According to the European Society of Pediatric Radiology (ESPR), standard VCUG should be performed under fluoroscopic guidance enhanced with several spot films<sup>(21)</sup>. The examination results in effective radiation dosage of around 0.5–0.8 mSv. In our study, we abandoned fluoroscopy, as we had continuous observation of the urinary tract in ce-VUS.

Our study found no significant difference in sensitivity between ce-VUS and VCUG, suggesting that both methods can be alternatively used with some reservations (Fig. 1, Fig. 2).

In some cases, we noticed a quick destruction of UCA due to increased intravesical pressure in children who did not

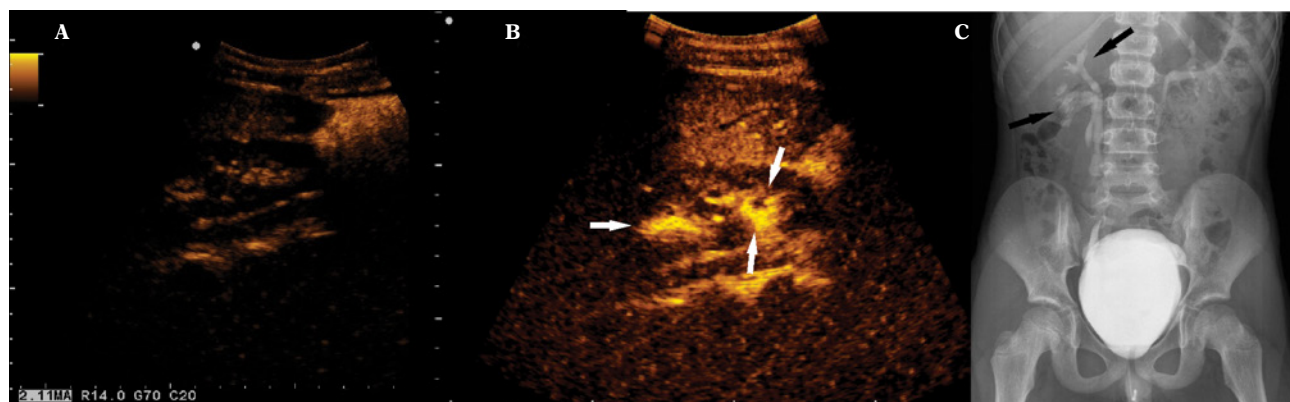
Ujemna wartość predykcyjna dla obu metod wyniosła 97% i nie wykazano żadnej różnicy pomiędzy obiema metodami diagnostycznymi. Szczegółowe wyniki zestawiono w tab. 8.

W przypadku dwójki płaczących podczas całego badania dzieci z negatywnym wynikiem CUM wykonanie badania ce-VUS nie było możliwe ze względu na destrukcję mikropęcherzyków środka kontrastującego. U pięciorga dzieci wystąpiły trudności techniczne podczas wykonania badań ce-VUS/CUM, które uniemożliwiły ocenę fazy czynnej. W jednym przypadku mikcja była możliwa jedynie w pozycji stojącej, natomiast w czterech przypadkach uzyskane zdjęcia CUM/ce-VUS były niedoskonałe technicznie, a tym samym niediagnostyczne.

## Dyskusja

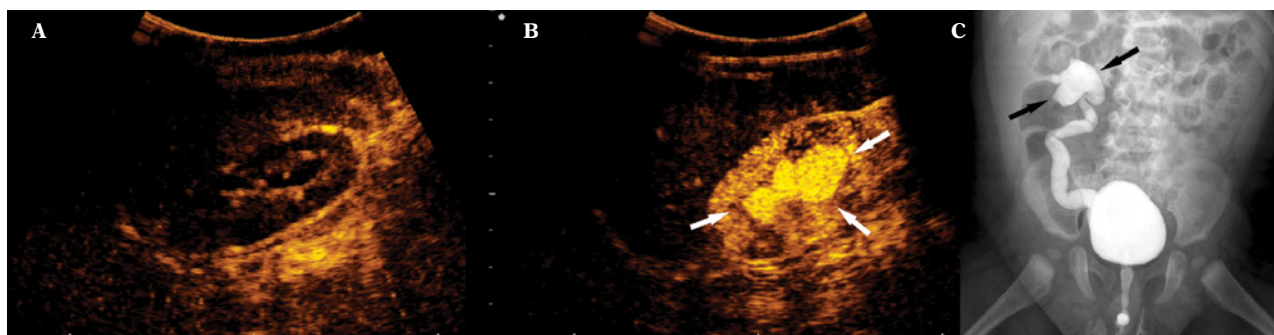
Wydawało się, że wprowadzone do diagnostyki na początku lat 90. badanie ce-VUS będzie w stanie zastąpić badanie CUM. Jednakże krótki czas życia i szybka destrukcja ultrasonograficznych środków kontrastujących pierwszej generacji ograniczyły zastosowanie tej metody. Istotną zmianę przyniosło wprowadzenie UCA drugiej generacji. Całkowicie zastąpiły one starsze środki kontrastujące, takie jak Levovist (Bayer-Schering Pharma, Berlin, Niemcy), który został wycofany z rynku przez producenta. W porównaniu ze środkami kontrastującymi drugiej generacji pierwsza generacja charakteryzowała się krótszym czasem trwania, a na rezultat badania silnie wpływał stopień ich koncentracji w pęcherzu moczowym<sup>(19)</sup>.

Istnieją dwa główne ograniczenia UCA w populacji pediatrycznej: pierwszym jest brak rejestracji do badań u dzieci, drugim ograniczona liczba badań oceniających czułość i swoistość tej metody<sup>(9-12,20)</sup>. Według Europejskiego Towarzystwa Radiologii Pediatrycznej (European Society for Paediatric Research, ESPR) standardowo badanie CUM należy wykonywać pod kontrolą fluoroskopii oraz dokumentować w postaci krótkich pętli filmowych<sup>(21)</sup>. Efektywna dawka pochłonięta promieniowania w tym badaniu jest szacowana



**Fig. 1.** A. Picture demonstrating the collecting system of the right kidney before the administration of the contrast solution into the urinary bladder. B. Reflux of the contrast agent to both collecting systems of duplicated right kidney in ce-US exam (white arrows). C. The same patient during VCUG examination (black arrows)

**Ryc. 1.** A. Zdjęcie przedstawiające układ kielichowo-miedniczkowy prawej nerki w badaniu ce-VUS przed podaniem roztworu środków kontrastujących do pęcherza moczowego. B. Odpływ ultrasonograficznego środka kontrastującego do obu układów kielichowo-miedniczkowych (zdwojonego UKM) nerki prawej w badaniu ce-VUS (białe strzałki). C. Ten sam pacjent podczas badania CUM z widocznym odpływem (czarne strzałki)



**Fig. 2.** A. Picture demonstrating the collecting system of the right kidney before the administration of the contrast solution into the urinary bladder. B. High grade reflux to the collecting systems of the right kidney in ce-US exam (white arrows). C. The same patient during VCUG examination (black arrows)

**Ryc. 2.** A. Zdjęcie przedstawiające układ kielichowo-miedniczkowy prawej nerki w badaniu ce-VUS przed podaniem roztworu środków kontrastujących do pęcherza moczowego. B. Wysoki stopień odpływu do UKM nerki w badaniu ce-VUS (białe strzałki). C. Ten sam pacjent podczas badania CUM, poszerzony UKM zaznaczony przez czarne strzałki

cooperate and were crying. Some children had problems with postponed voiding phase, which excluded the possibility of ce-VUS use in these cases, while VCUG could still be performed. These specific UCA characteristics minimize the usefulness of this method for evaluation of the urethra during voiding, predominantly in children who are unable to cooperate.

## Conclusions

VCUG and ce-VUS are comparable methods in diagnosis of VUR, and can be performed alternatively in selected groups of patients. However, some limitations of ce-VUS must be remembered, especially technical problems.

## Limitations

The lack of the comparison of both methods including X-ray and ce-VUS in urethra evaluation could be viewed as a limitation of our study. We decided not to repeat the catheterization in our study to evaluate the urethra for each of the studied methods separately.

## Conflict of interest

The study was financed from the means of the National Science Centre, granted on the basis of decision No. DEC-2012/05/B/NZ5/01554.

Authors do not report any financial or personal connections with other persons or organizations, which might negatively affect the contents of this publication and/or claim authorship rights to this publication.

na około 0,5–0,8 mSv. W naszym badaniu zrezygnowaliśmy z badania fluoroskopowego, ponieważ przez cały czas układ moczowy był monitorowany w badaniu ce-VUS.

W naszej pracy nie stwierdzono istotnej różnicy w czułości pomiędzy badaniami ce-VUS i CUM, co sugeruje, że obie metody mogą być stosowane alternatywnie, z pewnymi zastrzeżeniami (ryc. 1, 2).

W niektórych przypadkach zauważyliśmy szybkie niszczenie pęcherzyków UCA, zachodzące u dzieci, które przez cały czas badania nieustannie płakały. Z tego powodu niemożliwa była ocena fazy mikcyjnej w badaniu ce-VUS. W tej grupie pacjentów nie było natomiast problemów z oceną fazy mikcyjnej w badaniu CUM, za to niemożliwa była ocena cewki moczowej w badaniu ce-VUS.

## Wnioski

Badania ce-VUS i CUM w diagnostyce OPM są metodami o podobnej czułości i mogą być wykonywane alternatywnie w wybranych grupach dzieci. Należy jednak podkreślić niektóre ograniczenia metody ce-VUS, zwłaszcza te natury technicznej.

## Ograniczenia badania

Brak możliwości porównania obu metod ce-VUS i CUM w ocenie cewki moczowej może być postrzegany jako ograniczenie badania. Zdecydowaliśmy się jednak nie powtarzać cewnikowania, które umożliwiłoby ocenę cewki moczowej z osobna dla każdej z metod.

## Konflikt interesów

Projekt został sfinansowany ze środków Narodowego Centrum Nauki przyznanych na podstawie decyzji nr 2012/05/B/NZ5/01554.

Autorzy nie zgłaszają żadnych innych finansowych ani osobistych powiązań z innymi osobami lub organizacjami, które mogłyby negatywnie wpłynąć na treść publikacji oraz rościć sobie prawo do tej publikacji.



## References / Piśmiennictwo

- Arant BS Jr: Vesicoureteric reflux and renal injury. *Am J Kidney Dis* 1991; 17: 491–511.
- Smellie JM, Normand IC: Bacteriuria, reflux, and renal scarring. *Arch Dis Child* 1975; 50: 581–585.
- Smellie J, Edwards D, Hunter N, Normand IC, Prescod N: Vesico-ureteric reflux and renal scarring. *Kidney Int Suppl* 1975; 4: S65–S72.
- Subcommittee on Urinary Tract Infection, Steering Committee on Quality Improvement and Management; Roberts KB: Urinary tract infection: clinical practice guideline for the diagnosis and management of the initial UTI in febrile infants and children 2 to 24 months. *Pediatrics* 2011; 128: 595–610.
- Hernandez RJ, Goodsitt MM: Reduction of radiation dose in pediatric patients using pulsed fluoroscopy. *AJR Am J Roentgenol* 1996; 167: 1247–1253.
- Boland GW, Murphy B, Arellano R, Niklason L, Mueller PR: Dose reduction in gastrointestinal and genitourinary fluoroscopy: use of grid-controlled pulsed fluoroscopy. *AJR Am J Roentgenol* 2000; 175: 1453–1457.
- Bosio M: Cystosonography with echocontrast: a new imaging modality to detect vesicoureteric reflux in children. *Pediatr Radiol* 1998; 28: 250–255.
- Darge K, Dütting T, Zieger B, Möhring K, Rohrschneider W, Troger J: [Diagnosis of vesicoureteral reflux with echo-enhanced micturition urosonography]. *Radiologe* 1998; 38: 405–409.
- Duran C, del Riego J, Riera L, Martin C, Serrano C, Palaña P: Voiding urosonography including urethrosonography: high-quality examinations with an optimised procedure using a second-generation US contrast agent. *Pediatr Radiol* 2012; 42: 660–667.
- Ascenti G, Zimbaro G, Mazziotti S, Chimenz R, Fede C, Visalli C *et al.*: Harmonic US imaging of vesicoureteric reflux in children: usefulness of a second generation US contrast agent. *Pediatr Radiol* 2004; 34: 481–487.
- Papadopoulou F, Anthopoulou A, Siomou E, Efremidis S, Tsamboulas C, Darge K: Harmonic voiding urosonography with a second-generation contrast agent for the diagnosis of vesicoureteral reflux. *Pediatr Radiol* 2009; 39: 239–244.
- Papadopoulou F, Ntoulia A, Siomou E, Darge K: Contrast-enhanced voiding urosonography with intravesical administration of a second-generation ultrasound contrast agent for diagnosis of vesicoureteral reflux: prospective evaluation of contrast safety in 1,010 children. *Pediatr Radiol* 2014; 44: 719–728.
- Kis E, Nyitrai A, Várkonyi I, Mátyus I, Cseppekál O, Reusz G *et al.*: Voiding urosonography with second-generation contrast agent versus voiding cystourethrography. *Pediatr Nephrol* 2010; 25: 2289–2293.
- Ključevšek D, Battelino N, Tomažič M, Kersnik Levart T: A comparison of echo-enhanced voiding urosonography with X-ray voiding cystourethrography in the first year of life. *Acta Paediatr* 2012; 101: e235–e239.
- Koff SA: Estimating bladder capacity in children. *Urology* 1983; 21: 248.
- Lebowitz RL, Olbing H, Parkkulainen KV, Smellie JM, Tamminen-Möbius TE: International system of radiographic grading of vesicoureteric reflux. *International Reflux Study in Children. Pediatr Radiol* 1985; 15: 105–109.
- Darge K, Troeger J: Vesicoureteral reflux grading in contrast-enhanced voiding urosonography. *Eur J Radiol* 2002; 43: 122–128.
- Landis JR, Koch GG: The measurement of observer agreement for categorical data. *Biometrics* 1977; 33: 159–174.
- Nakamura M, Shinozaki T, Taniguchi N, Koibuchi H, Momoi M, Itoh K: Simultaneous voiding cystourethrography and voiding urosonography reveals utility of sonographic diagnosis of vesicoureteral reflux in children. *Acta Paediatr* 2003; 92: 1422–1426.
- Darge K: Voiding urosonography with US contrast agent for the diagnosis of vesicoureteric reflux in children: an update. *Pediatr Radiol* 2010; 40: 956–962.
- Riccabona M, Avni FE, Blickman JG, Dacher JN, Darge K, Lobo ML *et al.*: Imaging recommendations in paediatric uro-radiology: minutes of the ESPR workgroup session on urinary tract infection, fetal hydronephrosis, urinary tract ultrasonography and voiding cystourethrography, Barcelona, Spain, June 2007. *Pediatr Radiol* 2008; 38: 138–145.